

KẾT QUẢ GIẢI PHẪU BỆNH

Họ tên BN: **NGUYỄN TRẦN QUANG SƠN**

Tuổi: **33**

Phái: **Nam**

Mẫu thử: **SINH THIẾT DÂY THANH**

Ngày nhận mẫu: **26 / 1 / 2018**

Bác sĩ PT: **ThS. BS. PHẠM THỊ VÂN THANH**

Mã số GPB: **KA 99-18**

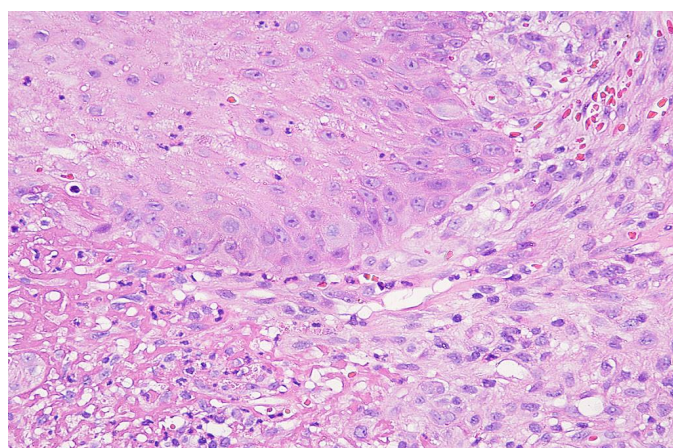
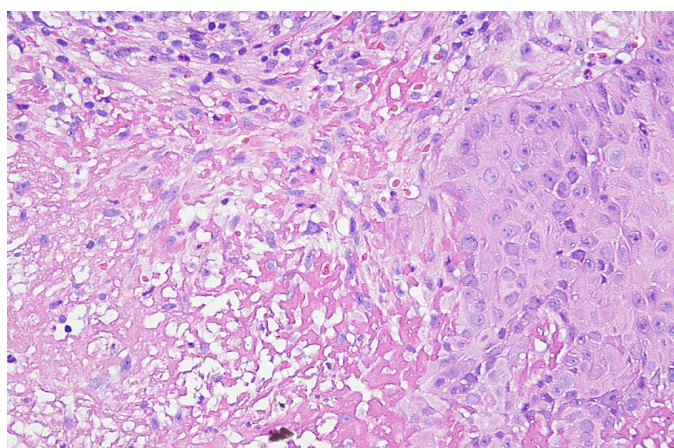
Chẩn đoán LS: **POLYP MÉP SAU DÂY THANH PHẢI**

Đại thể:

Một mô màu nâu kích thước 0.4x0.3x0.3cm.
2(1) hết

Vi thể:

Các mảnh sinh thiết dây thanh có biểu mô gai tăng sinh nhẹ, mô đệm bên dưới thoái hóa sợi phù hợp hạt dây thanh. Vùng nhỏ viêm bán cấp



Chẩn đoán GPB:

HẠT DÂY THANH LÀNH TÍNH, VIÊM BÁN CẤP

Ngày 28 tháng 1 năm 2018

Bác sĩ Tế Bào - Giải Phẫu Bệnh



ThS.BS. ĐỖ ĐÌNH KHANH