

**KẾT QUẢ GIẢI PHẪU BỆNH**

Họ tên BN: **NGUYỄN THỊ THU HÀ**

Tuổi: **43**

Phái: **Nữ**

Mẫu thử: **SINH THIẾT DÂY THANH**

Ngày nhận mẫu: **26 / 1 / 2018**

Bác sĩ PT: **ThS. BS. PHẠM THỊ VÂN THANH**

Mã số GPB: **KA 94-18**

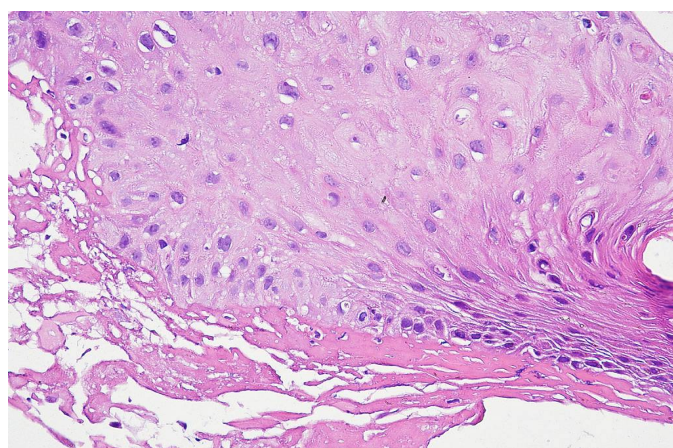
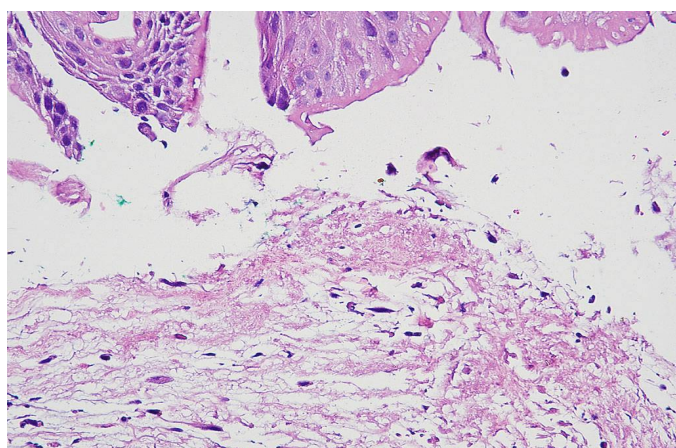
Chẩn đoán LS: **GIẢ MẠC DÀY MÉP TRONG HAI DÂY THANH**

**Đại thể:**

Hai mô vụn màu trắng đục kích thước chung 0.2x0.1x0.1cm.  
2(1) hết

**Vi thể:**

Các mảnh sinh thiết dây thanh có biểu mô gai tăng sinh nhẹ, mô đệm bên dưới thoái hóa sợi.



**Chẩn đoán GPB:**

**HẠT DÂY THANH LÀNH TÍNH.**

Ngày 28 tháng 1 năm 2018

Bác sĩ Tế Bào - Giải Phẫu Bệnh

**ThS.BS. ĐỖ ĐÌNH KHANH**