

## **KẾT QUẢ GIẢI PHẪU BỆNH**

Họ tên BN: **TRẦN VĂN ĐỢT**

Tuổi: **68**

Phái: **Nam**

Mẫu thử: **SINH THIẾT DÂY THANH**

Ngày nhận mẫu: **28 / 1 / 2019**

Bác sĩ PT: **ThS. BS. PHẠM THỊ VÂN THANH**

Mã số GPB: **KA 69-19**

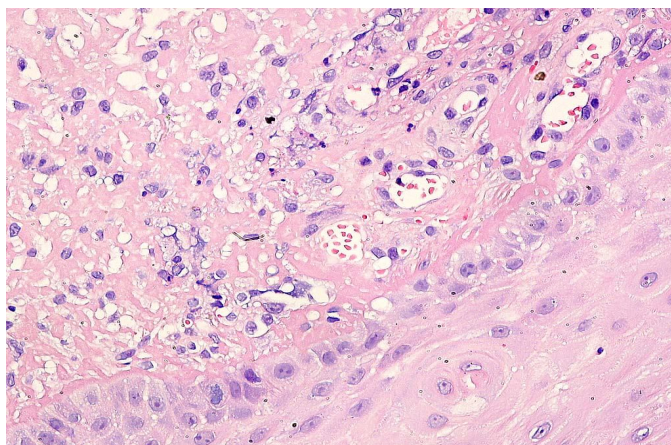
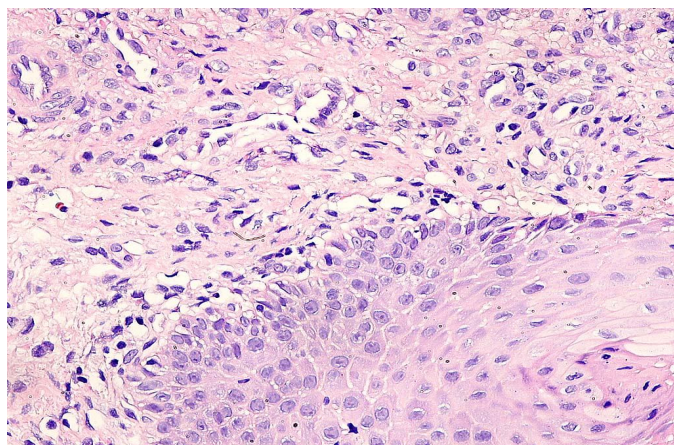
Chẩn đoán LS: **BÓC POLYP MÉP SAU 2 DÂY THANH**

**Đại thể:**

Bốn mô màu trắng đục kích thước chung 0.4x0.4x0.2cm.  
4(1) hết

**Vi thể:**

Các mảnh sinh thiết dây thanh có biểu mô gai tăng sinh nhẹ, mô đệm bên dưới tăng sinh mạnh, thoái hóa sợi .



**Chẩn đoán GPB:**

**POLYP DÂY THANH LÀNH TÍNH**

Ngày 29 tháng 1 năm 2019

Bác sĩ Tế Bào - Giải Phẫu Bệnh



**ThS.BS. ĐỖ ĐÌNH KHANH**