

**KẾT QUẢ GIẢI PHẪU BỆNH**

Họ tên BN: **TRẦN NHẬT TIẾN**

Tuổi: **14**

Phái: **Nam**

Mẫu thử: **SINH THIẾT DÂY THANH**

Ngày nhận mẫu: **28 / 1 / 2019**

Bác sĩ PT: **ThS. BS. PHẠM THỊ VÂN THANH**

Mã số GPB: **KA 66-19**

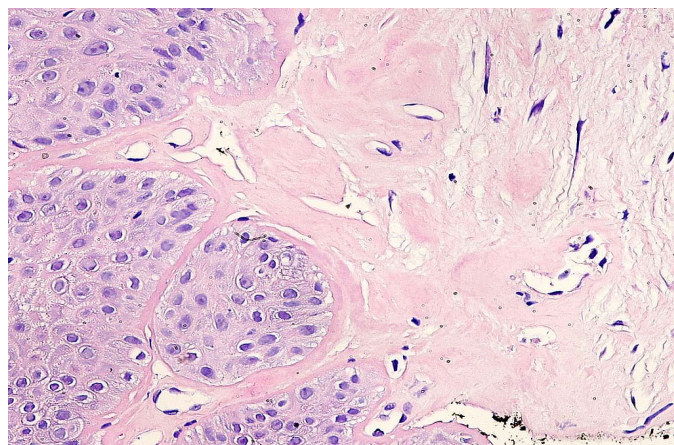
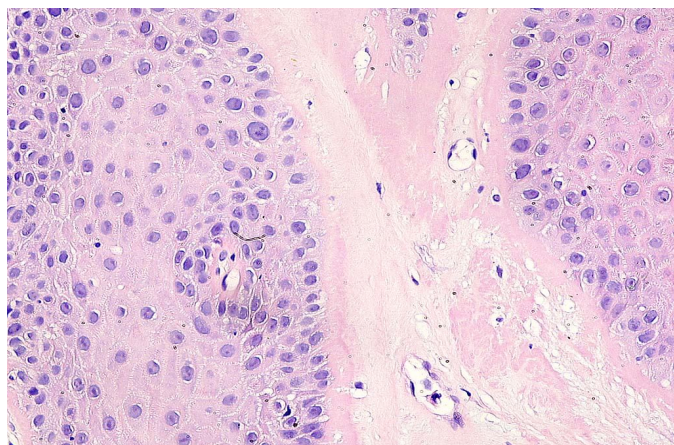
Chẩn đoán LS: **BÓC HẠT TO 1/3 GIỮA HAI DÂY THANH**

**Đại thể:**

Ba mô vụn màu trắng đục kích thước chung 0.2x0.2x0.1cm.  
3(1) hết

**Vi thể:**

Các mảnh sinh thiết dây thanh có biểu mô gai tăng sinh nhẹ, mô đệm bên dưới thoái hóa sợi.



**Chẩn đoán GPB:**

**HẠT DÂY THANH LÀNH TÍNH.**

Ngày 29 tháng 1 năm 2019

Bác sĩ Tế Bào - Giải Phẫu Bệnh

**ThS.BS. ĐỖ ĐÌNH KHANH**