

## **KẾT QUẢ GIẢI PHẪU BỆNH**

Họ tên BN: **PHẠM THỊ VÂN**

Tuổi: **51**

Phái: **Nữ**

Mẫu thử: **SINH THIẾT DÂY THANH**

Ngày nhận mẫu: **9 / 7 / 2018**

Bác sĩ PT: **ThS. BS. PHẠM THỊ VÂN THANH**

Mã số GPB: **KA 649-18**

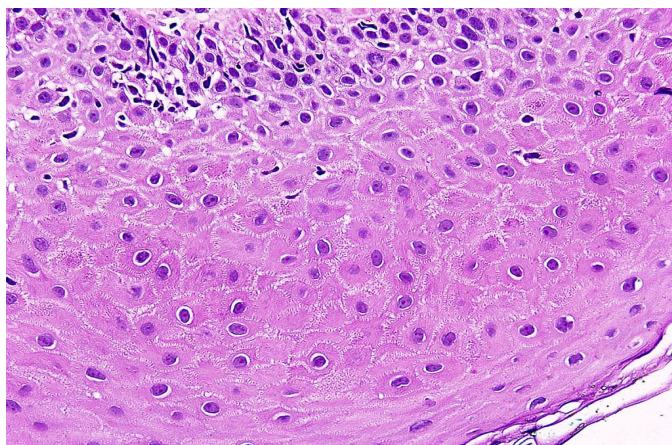
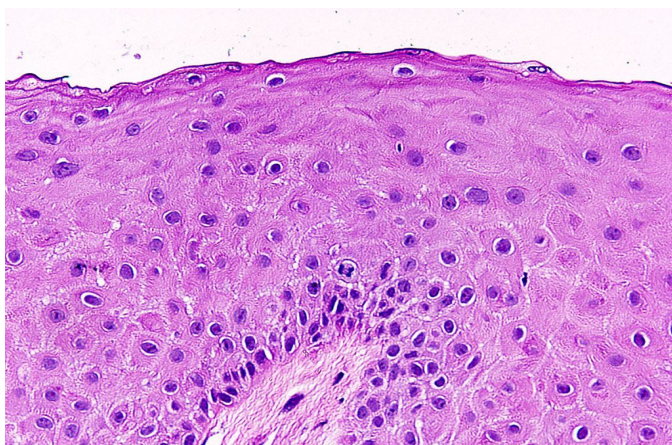
Chẩn đoán LS: **BÓC HẠT 1/3 GIỮA HAI DÂY THANH**

### **Đại thể:**

Ba mô vụn màu trắng đục kích thước chung 0.15x0.1x0.1cm.  
3(1) hết

### **Vi thể:**

Các mảnh sinh thiết dây thanh có biểu mô gai tăng sinh nhẹ, mô đệm bên dưới thoái hóa sợi.



### **Chẩn đoán GPB:**

**HẠT DÂY THANH LẠNH TÍNH.**

Ngày 10 tháng 7 năm 2018

Bác sĩ Tế Bào - Giải Phẫu Bệnh



**ThS.BS. ĐỖ ĐÌNH KHANH**