

KẾT QUẢ GIẢI PHẪU BỆNH

Họ tên BN: **TRẦN LỆ HẰNG**

Tuổi: **36**

Phái: **Nữ**

Mẫu thử: **SINH THIẾT DÂY THANH**

Ngày nhận mẫu: **9 / 7 / 2018**

Bác sĩ PT: **ThS. BS. PHẠM THỊ VÂN THANH**

Mã số GPB: **KA 643-18**

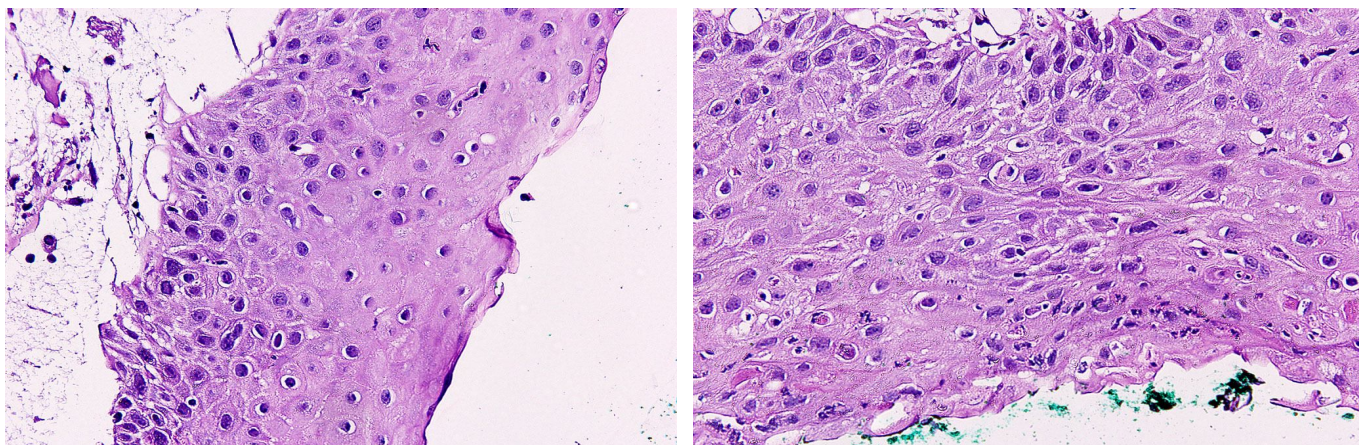
Chẩn đoán LS: **BÓC TRỌN NANG 1/3 GIỮA DÂY THANH PHẢI**

Đại thể:

Một mô trắng đục đường kính 0.2cm.
1(1) hết

Vi thể:

Các mảnh sinh thiết dây thanh có biểu mô gai tăng sinh nhẹ, thấm nhập tế bào viêm cấp tính, mô đệm bên dưới thoái hóa sợi, vùng nhỏ thoái hóa nang lạnh tính.



Chẩn đoán GPB:

HẠT DÂY THANH, THOÁI HÓA NANG LẠNH TÍNH, VIÊM CẤP TÍNH.

Ngày 10 tháng 7 năm 2018

Bác sĩ Tế Bào - Giải Phẫu Bệnh



ThS.BS. ĐỖ ĐÌNH KHANH