

KẾT QUẢ GIẢI PHẪU BỆNH

Họ tên BN: **LÊ PHAN NHẬT PHƯƠNG**

Tuổi: 11

Phái: Nam

Mẫu thử: SINH THIẾT DÂY THANH

Ngày nhận mẫu: 5 / 7 / 2018

Bác sĩ PT: **ThS. BS. PHẠM THỊ VÂN THANH**

Mã số GPB: **KA 636-18**

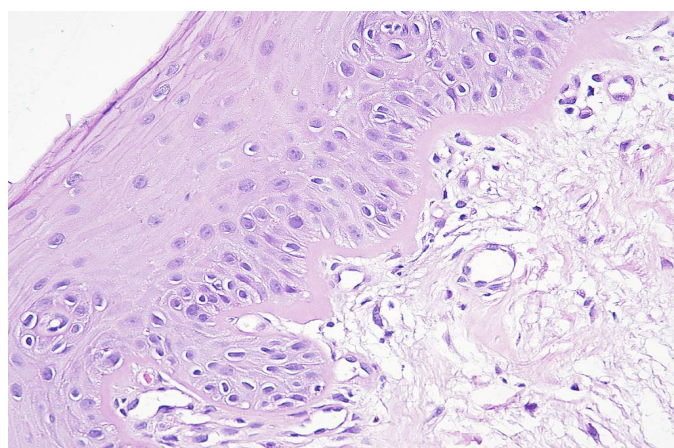
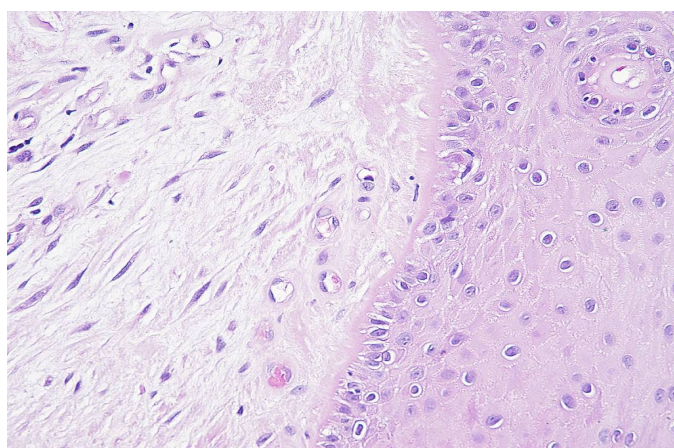
Chẩn đoán LS: HẠT 1/3 GIỮA HAI DÂY THANH

Đại thể:

Hai mô vụn màu trắng đục kích thước chung 0.2x0.1x0.1cm.
2(1) hết

Vi thể:

Các mảnh sinh thiết dây thanh có biểu mô gai tăng sinh nhẹ, mô đệm bên dưới thoái hóa sợi.



Chẩn đoán GPB:

HẠT DÂY THANH LẠNH TÍNH.

Ngày 7 tháng 7 năm 2018

Bác sĩ Tế Bào - Giải Phẫu Bệnh



ThS.BS. ĐỖ ĐÌNH KHANH