

KẾT QUẢ GIẢI PHẪU BỆNH

Họ tên BN: **LÊ VĂN CƯƠNG**

Tuổi: **48**

Phái: **Nam**

Mẫu thử: **SINH THIẾT AMIĐAN TRÁI**

Ngày nhận mẫu: **5 / 7 / 2018**

Bác sĩ PT: **ThS. BS. PHẠM THỊ VÂN THANH**

Mã số GPB: **KA 633-18**

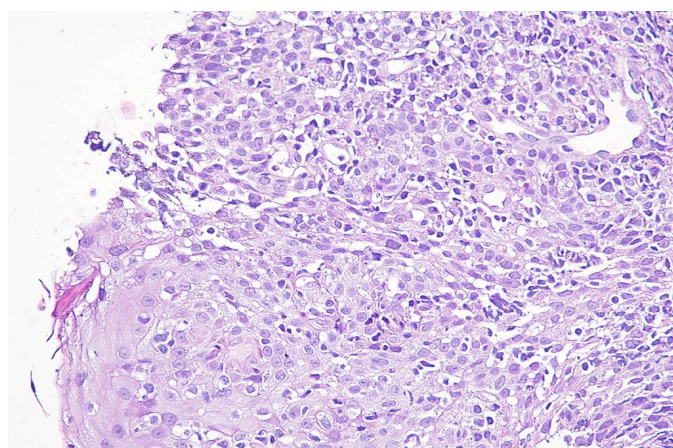
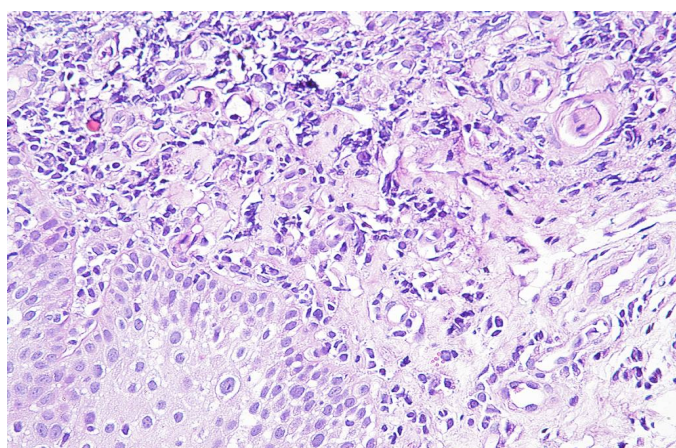
Chẩn đoán LS: **POLYP HỐC AMIĐAN TRÁI- LỖM MÉP TRONG HAI DÂY THANH**

Đại thể:

Ba mô màu nâu kích thước chung 0.3x0.2x0.1cm.
3(1) hết

Vi thể:

Tổ chức amiđan tăng sinh, thấm nhập nhiều tế bào viêm mạn tính. Biểu mô gai bao phủ không nghịch sản.



Chẩn đoán GPB:

**SINH THIẾT AMIĐAN VIÊM MẠN TÍNH KHÔNG ĐẶC HIỆU.
(CHRONIC AMYGDALITIS, NON-SPECIFIC).**

Ngày 7 tháng 7 năm 2018

Bác sĩ Tế Bào - Giải Phẫu Bệnh



ThS.BS. ĐỖ ĐÌNH KHANH