

KẾT QUẢ GIẢI PHẪU BỆNH

Họ tên BN: **NGUYỄN THANH BÌNH**

Tuổi: **43**

Phái: **Nam**

Mẫu thử: **SINH THIẾT DÂY THANH**

Ngày nhận mẫu: **5 / 7 / 2018**

Bác sĩ PT: **ThS. BS. PHẠM THỊ VÂN THANH**

Mã số GPB: **KA 632-18**

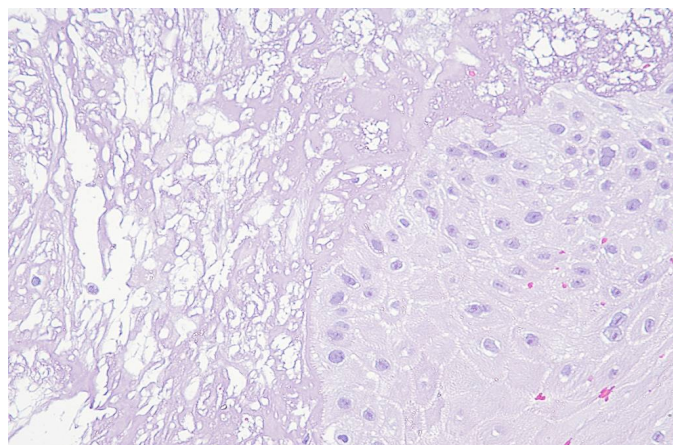
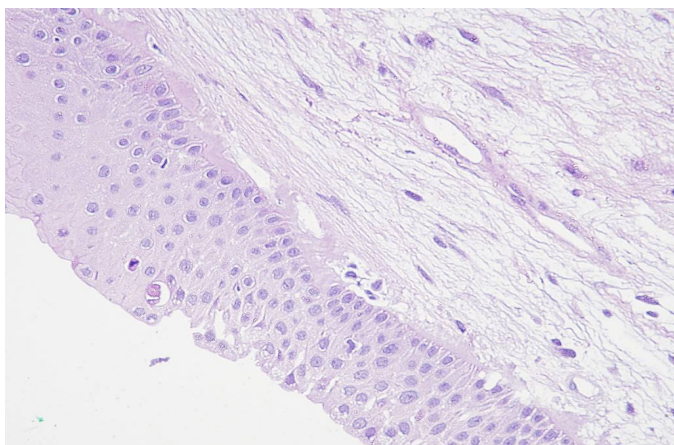
Chẩn đoán LS: **POLYP 1/3 GIỮA HAI DÂY THANH**

Đại thể:

Ba mô vụn màu trắng đục kích thước chung 0.3x0.2x0.11cm.
3(1) hết

Vi thể:

Các mảnh sinh thiết dây thanh có biểu mô gai tăng sinh nhẹ, mô đệm bên dưới thoái hóa sợi, có vùng hyalin hóa.



Chẩn đoán GPB:

HẠT DÂY THANH LÀNH TÍNH.

Ngày 7 tháng 7 năm 2018

Bác sĩ Tế Bào - Giải Phẫu Bệnh



ThS.BS. ĐỖ ĐÌNH KHANH