

**KẾT QUẢ GIẢI PHẪU BỆNH**

Họ tên BN: **NGUYỄN THỊ XÊ**

Tuổi: **50**

Phái: **Nữ**

Mẫu thử: **SINH THIẾT DÂY THANH**

Ngày nhận mẫu: **4 / 7 / 2018**

Bác sĩ PT: **ThS. BS. PHẠM THỊ VÂN THANH**

Mã số GPB: **KA 629-18**

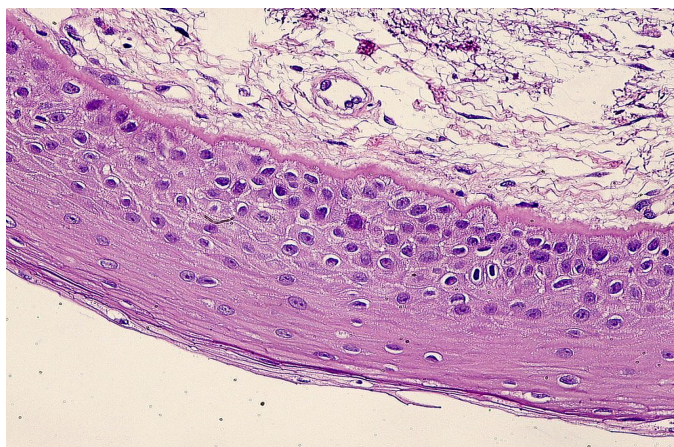
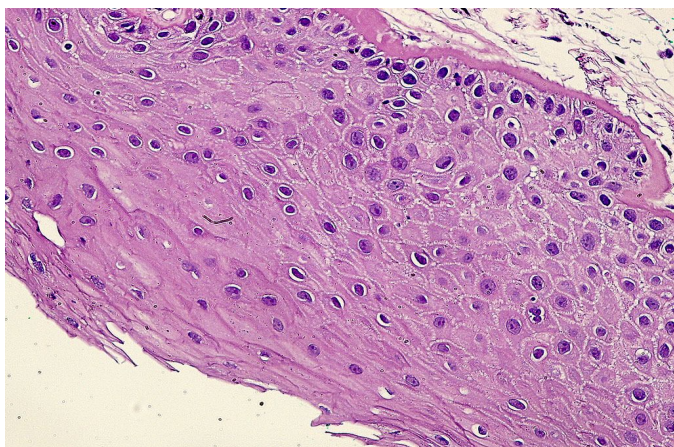
Chẩn đoán LS: **DÀY NIÊM MẠC MÉP TRONG DÂY THANH (P)**

**Đại thể:**

Một mảnh mô trắng đục, kích thước 0.2x0.1x0.1cm.  
1(1) hết.

**Vi thể:**

Các mảnh sinh thiết dây thanh có biểu mô gai tăng sinh nhẹ, mô đệm bên dưới thoái hóa sợi.



**Chẩn đoán GPB:**

**HẠT DÂY THANH LẠNH TÍNH.**

Ngày 5 tháng 7 năm 2018

Bác sĩ Tế Bào - Giải Phẫu Bệnh

**ThS.BS. ĐỖ ĐÌNH KHANH**