

KẾT QUẢ GIẢI PHẪU BỆNH

Họ tên BN: **PHẠM THỊ ÚT**

Tuổi: **44**

Phái: **Nữ**

Mẫu thử: **SINH THIẾT DÂY THANH**

Ngày nhận mẫu: **2 / 7 / 2018**

Bác sĩ PT: **ThS. BS. PHẠM THỊ VÂN THANH**

Mã số GPB: **KA 622-18**

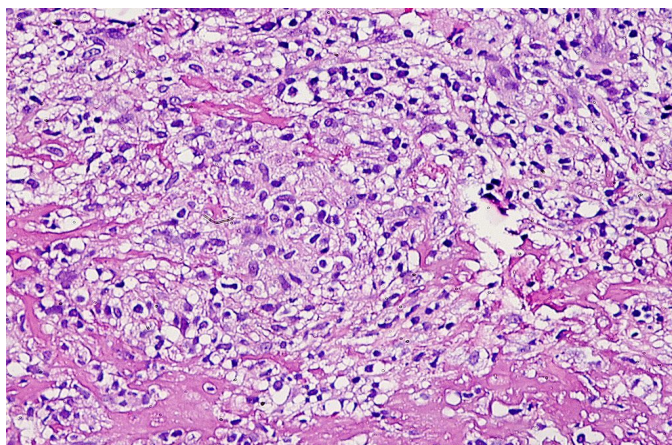
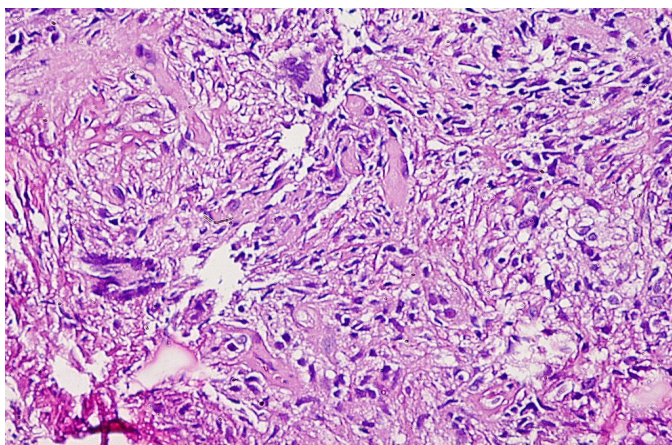
Chẩn đoán LS: **SẼN SÙI NIÊM MẠC DÂY THANH TRÁI NGHI LAO**

Đại thể:

Nhiều mô màu trắng đục kích thước chung 0.5x0.4x0.2cm.
m(1) hết

Vi thể:

Mảnh vụn niêm mạc gai dây thanh với mô đệm thâm nhập lympho bào và nhiều bạch cầu đa nhân trung tính, có vùng viêm hạt, hoại tử dạng bã đậu, hiện diện các tế bào dạng biểu mô và đại bào Langhans.



Chẩn đoán GPB:

MÔ DÂY THANH VIÊM LAO KÈM BỘI NHIỄM.

Ngày 3 tháng 7 năm 2018

Bác sĩ Tế Bào - Giải Phẫu Bệnh



ThS.BS. ĐỖ ĐÌNH KHANH