

KẾT QUẢ GIẢI PHẪU BỆNH

Họ tên BN: **LÊ THỊ KIM THANH**

Tuổi: **52** Giới: **Nữ**

Mẫu thử: **SINH THIẾT DÂY THANH**

Ngày nhận mẫu: **2 / 7 / 2018**

Bác sĩ PT: **ThS. BS. PHẠM THỊ VÂN THANH**

Mã số GPB: **KA 620-18**

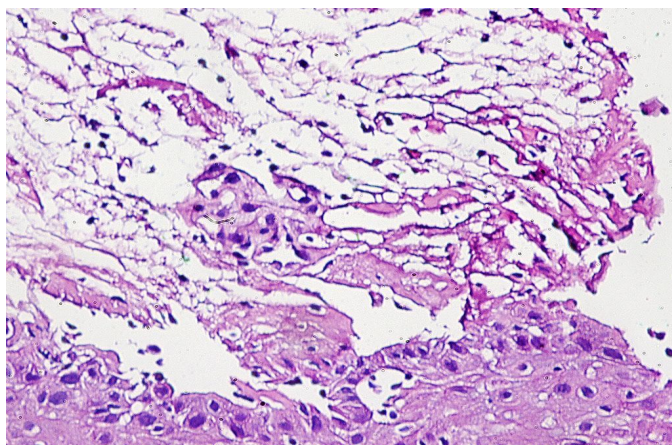
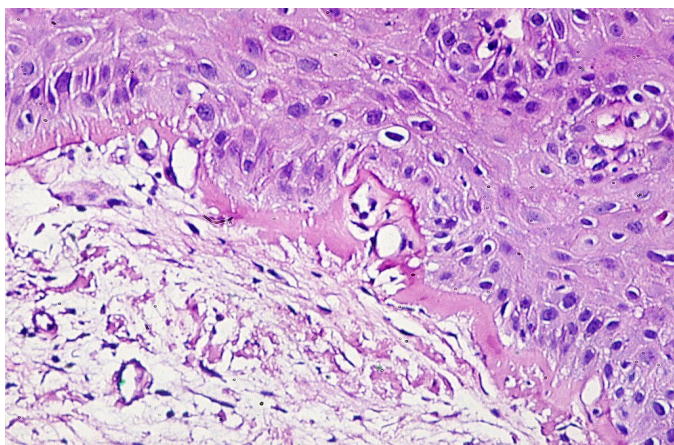
Chẩn đoán LS: **BÓC HẠT XƠ 1/3 GIỮA HAI DÂY THANH**

Đại thể:

Ba mô vụn màu trắng đục kích thước chung 0.3x0.3x0.15cm.
3(1) hết

Vi thể:

Các mảnh sinh thiết dây thanh có biểu mô gai tăng sinh nhẹ, mô đệm bên dưới thoái hóa sợi.



Chẩn đoán GPB:

HẠT DÂY THANH LÀNH TÍNH.

Ngày 3 tháng 7 năm 2018
Bác sĩ Tế Bào - Giải Phẫu Bệnh



ThS.BS. ĐỖ ĐÌNH KHANH