

KẾT QUẢ GIẢI PHẪU BỆNH

Họ tên BN: **ĐOÀN THỊ THU HIỀN**

Tuổi: **61**

Phái: **Nữ**

Mẫu thử: **SINH THIẾT DÂY THANH**

Ngày nhận mẫu: **23 / 1 / 2019**

Bác sĩ PT: **ThS. BS. PHẠM THỊ VÂN THANH**

Mã số GPB: **KA 61-19**

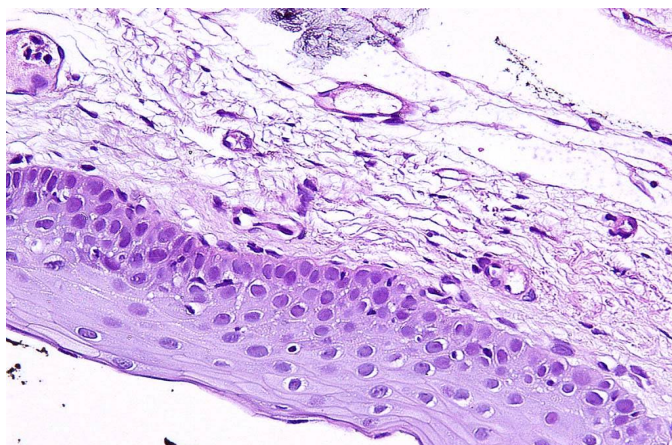
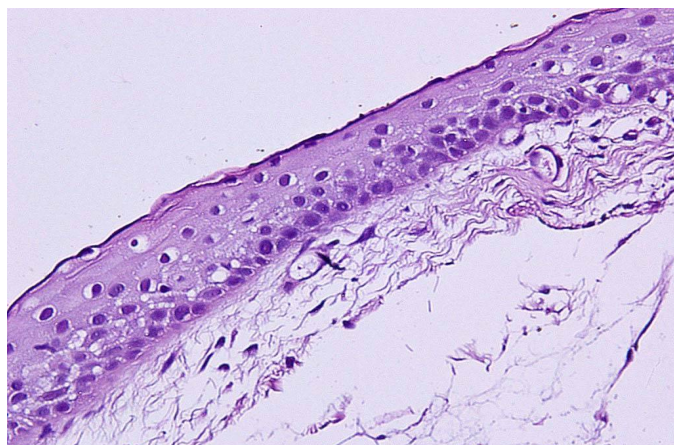
Chẩn đoán LS: **NANG 1/3 GIỮA DÂY THANH TRÁI/VIÊM ĐÓI BÊN**

Đại thể:

Một mảnh mô trắng đục, đường kính 0.15cm.
1(1) hết.

Vi thể:

Các mảnh sinh thiết dây thanh có biểu mô gai tăng sinh nhẹ, mô đệm bên dưới thoái hóa sợi, vùng nhỏ thoái hóa nang lạnh tính.



Chẩn đoán GPB:

HẠT DÂY THANH, THOÁI HÓA NANG LẠNH TÍNH

Ngày 26 tháng 1 năm 2019

Bác sĩ Tế Bào - Giải Phẫu Bệnh



ThS.BS. ĐỖ ĐÌNH KHANH