

## **KẾT QUẢ GIẢI PHẪU BỆNH**

Họ tên BN: **LÊ VĂN THANH**

Tuổi: **56**

Phái: **Nam**

Mẫu thử: **SINH THIẾT DÂY THANH**

Ngày nhận mẫu: **2 / 7 / 2018**

Bác sĩ PT: **ThS. BS. PHẠM THỊ VÂN THANH**

Mã số GPB: **KA 619-18**

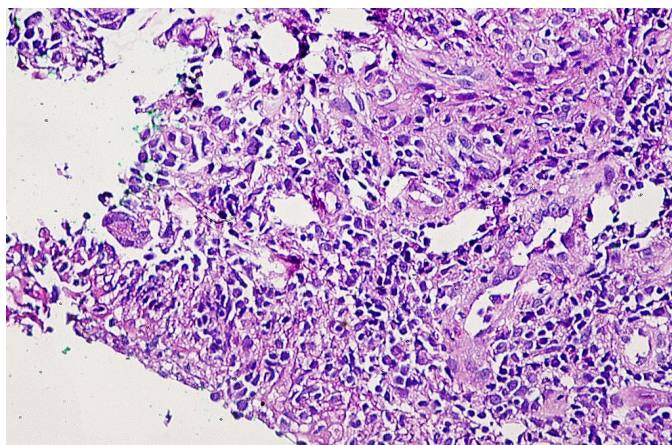
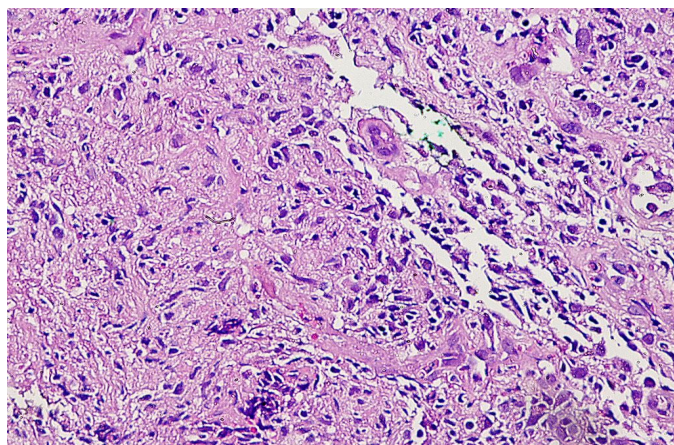
Chẩn đoán LS: **SÀN NIÊM MẠC DÂY TRÁI NGHI LAO**

### **Đại thể:**

Nhiều mô màu trắng đục kích thước chung 0.5x0.4x0.15cm.  
m(1) hết

### **Vi thể:**

Mảnh vụn niêm mạc gai dây thanh với mô đệm thâm nhập tế bào viêm mạn tính, có vùng viêm hạt, hoại tử dạng bã đậu, hiện diện các tế bào dạng biểu mô và đại bào Langhans.



### **Chẩn đoán GPB:**

**MÔ DÂY THANH VIÊM LAO.**

Ngày 3 tháng 7 năm 2018

Bác sĩ Tế Bào - Giải Phẫu Bệnh



**ThS.BS. ĐỖ ĐÌNH KHANH**