

KẾT QUẢ GIẢI PHẪU BỆNH

Họ tên BN: **NGUYỄN THỊ NGỌC HỒNG**

Tuổi: **62** Giới: **Nữ**

Mẫu thử: **SINH THIẾT DÂY THANH**

Ngày nhận mẫu: **2 / 7 / 2018**

Bác sĩ PT: **ThS. BS. PHẠM THỊ VÂN THANH**

Mã số GPB: **KA 616-18**

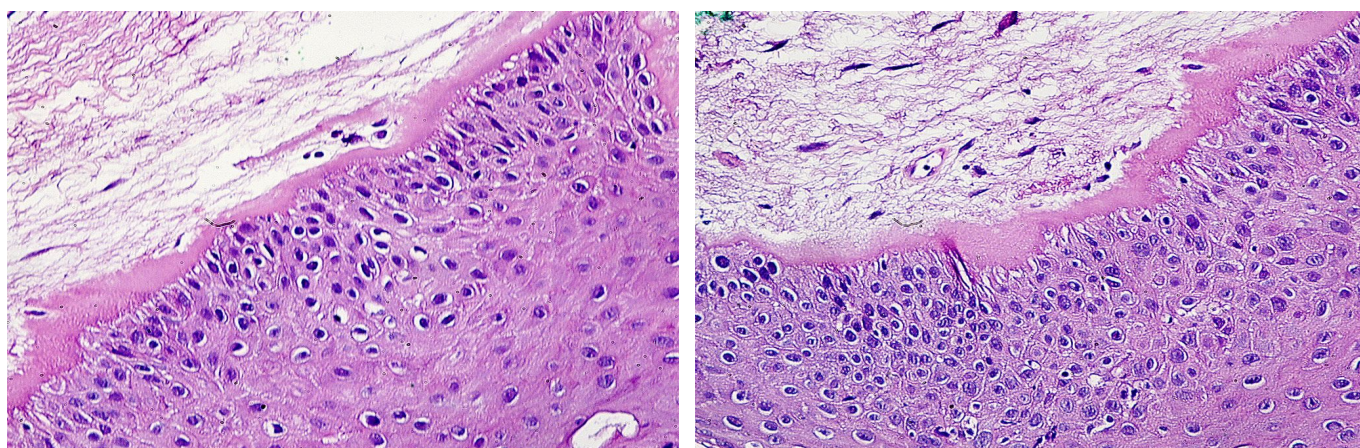
Chẩn đoán LS: **BÓC NANG 1/3 GIỮA HAI DÂY THANH**

Đại thể:

Hai mô màu trắng đục kích thước chung 0.3x0.2x0.15cm.
2(1) hết

Vi thể:

Các mảnh sinh thiết dây thanh có biểu mô gai tăng sinh nhẹ, mô đệm bên dưới thoái hóa sợi, vùng nhỏ thoái hóa nang lạnh tính.



Chẩn đoán GPB:

HẠT DÂY THANH, THOÁI HÓA NANG LẠNH TÍNH

Ngày 3 tháng 7 năm 2018
Bác sĩ Tế Bào - Giải Phẫu Bệnh



ThS.BS. ĐỖ ĐÌNH KHANH