

KẾT QUẢ GIẢI PHẪU BỆNH

Họ tên BN: **CHÂU THU NGHIÊM**

Tuổi: **40**

Phái: **Nữ**

Mẫu thử: **SINH THIẾT DÂY THANH**

Ngày nhận mẫu: **2 / 7 / 2018**

Bác sĩ PT: **ThS. BS. PHẠM THỊ VÂN THANH**

Mã số GPB: **KA 608-18**

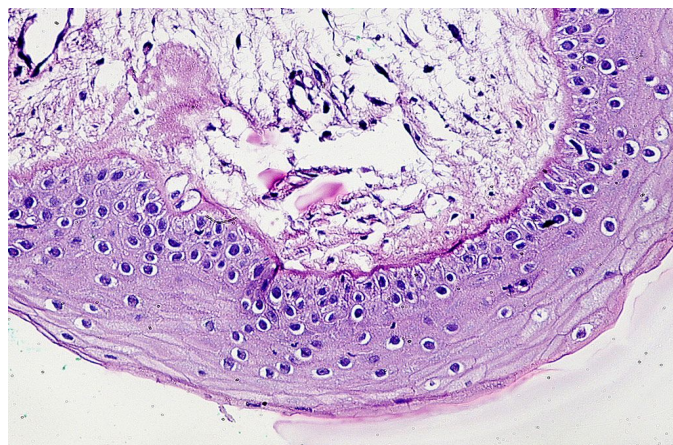
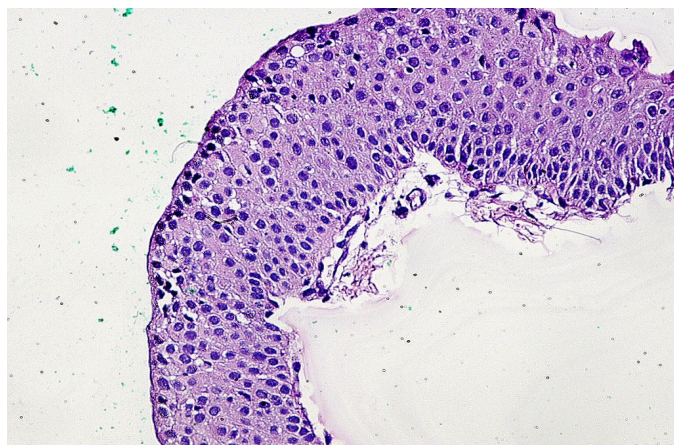
Chẩn đoán LS: **BÓC NANG MÉP TRONG DÂY THANH PHẢI**

Đại thể:

Một mô màu trắng đục đường kính 0.15cm.
1(1) hết

Vi thể:

Các mảnh sinh thiết dây thanh có biểu mô gai tăng sinh nhẹ, mô đệm bên dưới thoái hóa sợi, vùng nhỏ thoái hóa nang lạnh tính.



Chẩn đoán GPB:

HẠT DÂY THANH, THOÁI HÓA NANG LẠNH TÍNH

Ngày 3 tháng 7 năm 2018

Bác sĩ Tế Bào - Giải Phẫu Bệnh



ThS.BS. ĐỖ ĐÌNH KHANH