

KẾT QUẢ GIẢI PHẪU BỆNH

Họ tên BN: **NGUYỄN HỮU KHIÊM TÍN**

Tuổi: **57**

Phái: **Nam**

Mẫu thử: **SINH THIẾT DÂY THANH**

Ngày nhận mẫu: **29 / 6 / 2018**

Bác sĩ PT: **ThS. BS. PHẠM THỊ VÂN THANH**

Mã số GPB: **KA 606-18**

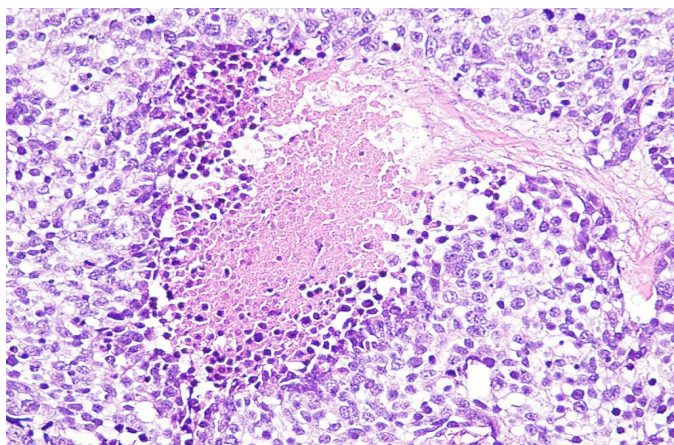
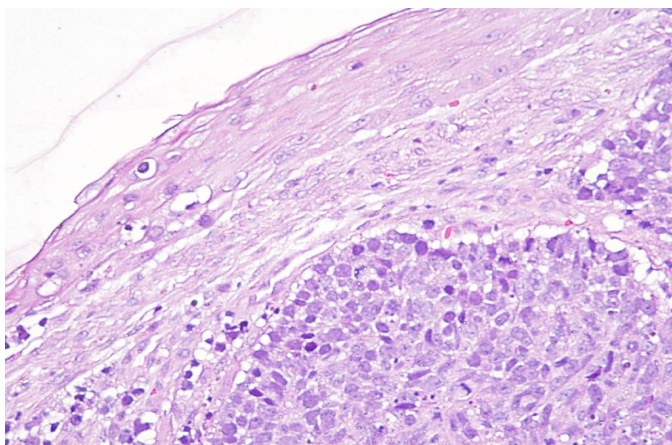
Chẩn đoán LS: **POLYP MÉP TRƯỚC THANH MÔN CHƯA LOẠI TRỪ K**

Đại thể:

Nhiều mô màu nâu kích thước chung 1x0.8x0.4cm, trong đó có một khối lớn đường kính 0.6cm, chắc màu nâu nhạt.
M(1) hết

Vi thể:

Mảnh mô lớn với niêm mạc gai bề mặt không nghịch sản, vùng mô đệm bên dưới hiện diện nhiều ổ tế bào với các tế bào tròn tương đối đồng dạng, rải rác từng ổ tế bào với ngoại vi sắp xếp dạng hàng rào. Có chỗ hoại tử u dạng comedo (comedotype necrosis), phân bào nhiều >20 phân bào/10HPF, có phân bào bất thường, nhiều thể hoại sinh học (apoptotic bodies). Rải rác xâm lấn biểu mô gai bề mặt.



Chẩn đoán GPB:

**PHÙ HỢP CARCINÔM TẾ BÀO GAI DẠNG ĐÁY, XÂM LẤN.
TUY NHIÊN CẦN LOẠI TRỪ U BẢN CHẤT KHÁC.**

Ngày 1 tháng 7 năm 2018

Bác sĩ Tế Bào - Giải Phẫu Bệnh



ThS.BS. ĐỖ ĐÌNH KHANH