

KẾT QUẢ GIẢI PHẪU BỆNH

Họ tên BN: **PHẠM HỒNG LỢI**

Tuổi: **40**

Phái: **Nam**

Mẫu thử: **SINH THIẾT DÂY THANH**

Ngày nhận mẫu: **23 / 1 / 2019**

Bác sĩ PT: **ThS. BS. PHẠM THỊ VÂN THANH**

Mã số GPB: **KA 58-19**

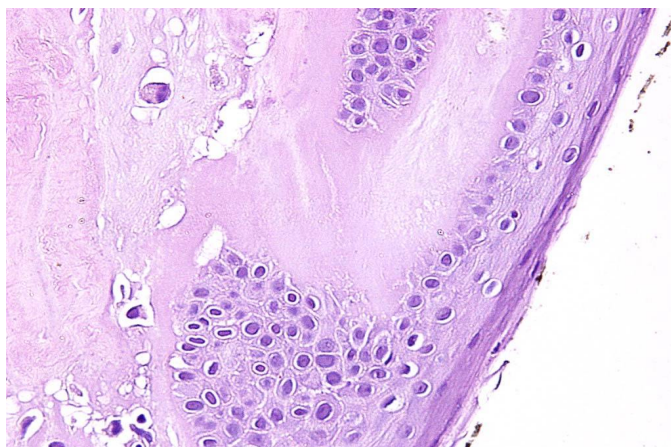
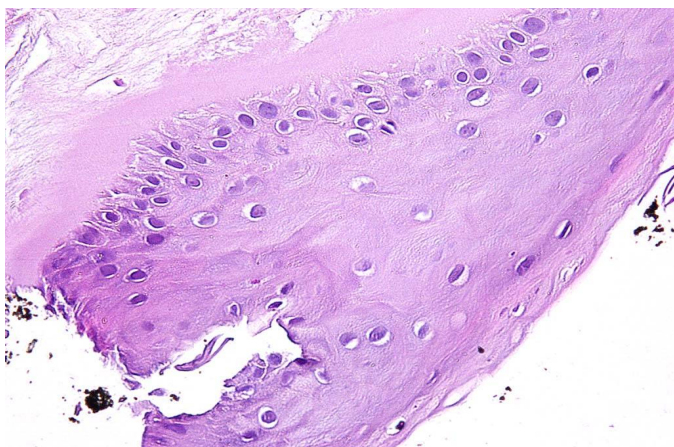
Chẩn đoán LS: **POLYP 1/3 GIỮA DÂY THANH PHẢI**

Đại thể:

Một mảnh mô trắng đục, kích thước 0.1x0.05x0.05cm.
1(1) hết.

Vi thể:

Mảnh sinh thiết dây thanh có biểu mô gai tăng sinh nhẹ, mô đệm bên dưới tăng sinh mạnh, thoái hóa sợi .



Chẩn đoán GPB:

POLYP DÂY THANH LÀNH TÍNH

Ngày 26 tháng 1 năm 2019

Bác sĩ Tế Bào - Giải Phẫu Bệnh



ThS.BS. ĐỖ ĐÌNH KHANH