

KẾT QUẢ GIẢI PHẪU BỆNH

Họ tên BN: **PHẠM THỊ KIỀU DIỄM**

Tuổi: **22**

Phái: **Nữ**

Mẫu thử: **SINH THIẾT DÂY THANH**

Ngày nhận mẫu: **26 / 6 / 2018**

Bác sĩ PT: **ThS. BS. PHẠM THỊ VÂN THANH**

Mã số GPB: **KA 595-18**

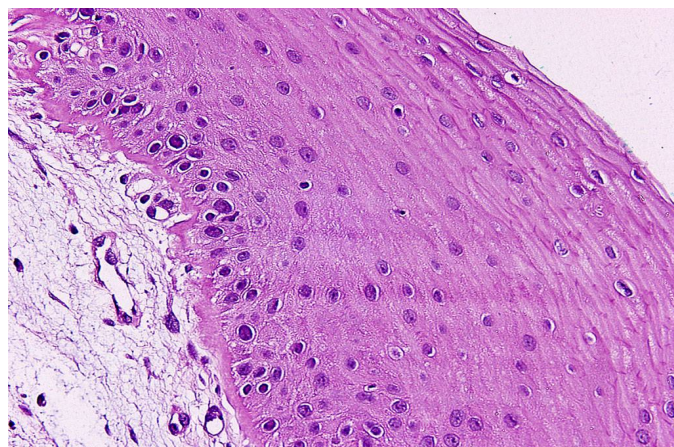
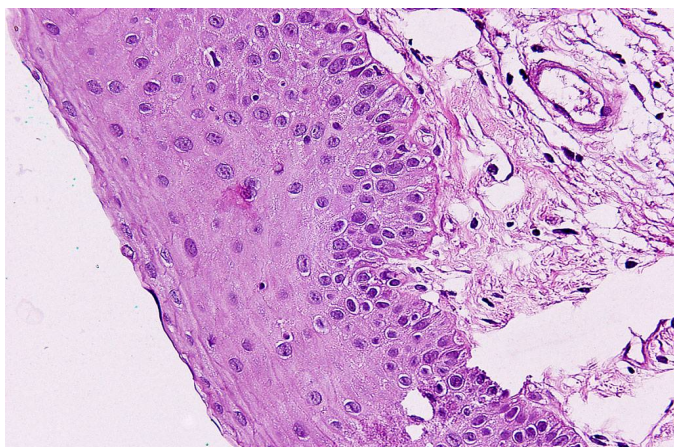
Chẩn đoán LS: **HẠT 1/3 GIỮA HAI DÂY THANH**

Đại thể:

Hai mô vụn màu trắng đục kích thước chung 0.4x0.2x0.15cm.
2(1) hết

Vi thể:

Các mảnh sinh thiết dây thanh có biểu mô gai tăng sinh nhẹ, mô đệm bên dưới thoái hóa sợi.



Chẩn đoán GPB:

HẠT DÂY THANH LÀNH TÍNH.

Ngày 1 tháng 7 năm 2018

Bác sĩ Tế Bào - Giải Phẫu Bệnh



ThS.BS. ĐỖ ĐÌNH KHANH