

KẾT QUẢ GIẢI PHẪU BỆNH

Họ tên BN: **NGUYỄN THỊ GO**

Tuổi: **58**

Phái: **Nữ**

Mẫu thử: **SINH THIẾT DÂY THANH**

Ngày nhận mẫu: **21 / 1 / 2019**

Bác sĩ PT: **ThS. BS. PHẠM THỊ VÂN THANH**

Mã số GPB: **KA 52-19**

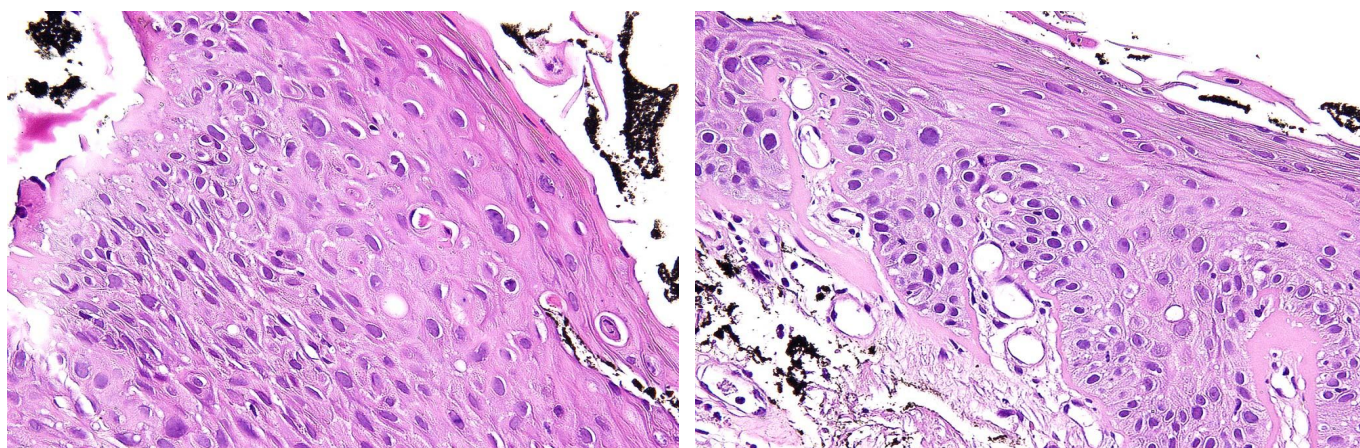
Chẩn đoán LS: **BÓC HẠT XƠ 1/3 GIỮA HAI DÂY THANH**

Đại thể:

Hai mô vụn màu trắng đục kích thước chung 0.3x0.2x0.15cm.
2(1) hết

Vi thể:

Mảnh vụn biểu mô gai tăng sinh gai, thoái hóa mô đệm, rải rác tế bào gai tổn thương tế bào dạng nhiễm HPV, không tổn thương nghịch sản.



Chẩn đoán GPB:

HẠT DÂY THANH VỚI VÙNG NHỎ TỔN THƯƠNG TẾ BÀO DẠNG NHIỄM HPV

Ngày 22 tháng 1 năm 2019

Bác sĩ Tế Bào - Giải Phẫu Bệnh

ThS.BS. ĐỖ ĐÌNH KHANH