

KẾT QUẢ GIẢI PHẪU BỆNH

Họ tên BN: **ĐỖ QUỐC VƯƠNG**

Tuổi: **40**

Phái: **Nam**

Mẫu thử: **SINH THIẾT DÂY THANH**

Ngày nhận mẫu: **11 / 6 / 2018**

Bác sĩ PT: **ThS. BS. PHẠM THỊ VÂN THANH**

Mã số GPB: **KA 529-18**

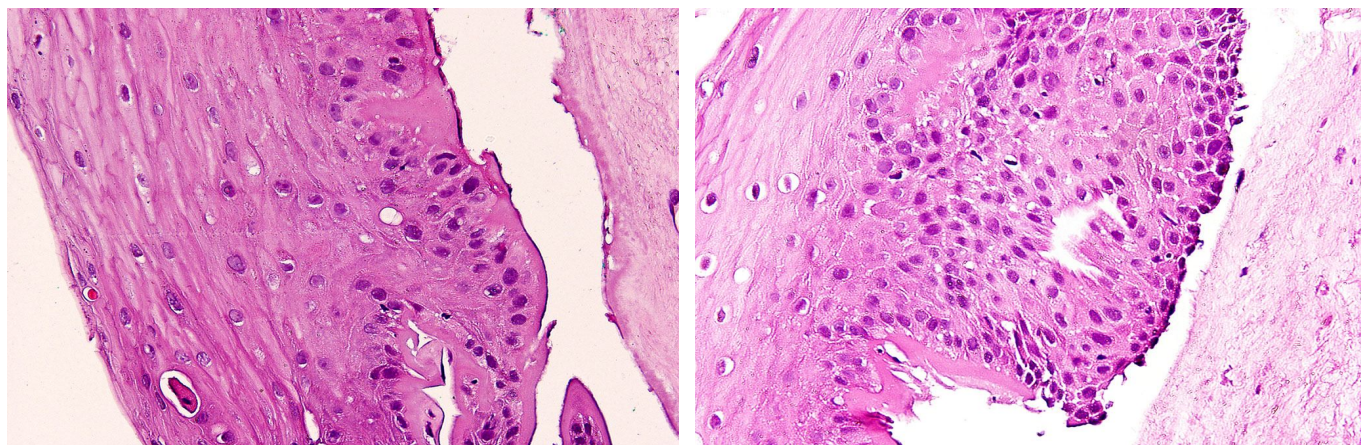
Chẩn đoán LS: **BÓC POLYP MÁU 1/3 GIỮA DÂY THANH PHẢI**

Đại thể:

Một mô màu trắng đục kích thước 0.3x0.15x0.15cm.
2(1) hết

Vi thể:

Các mảnh sinh thiết dây thanh có biểu mô gai tăng sinh nhẹ, mô đệm bên dưới tăng sinh mạnh, thoái hóa sợi .



Chẩn đoán GPB:

POLYP DÂY THANH LÀNH TÍNH

Ngày 12 tháng 6 năm 2018

Bác sĩ Tế Bào - Giải Phẫu Bệnh



ThS.BS. ĐỖ ĐÌNH KHANH