

KẾT QUẢ GIẢI PHẪU BỆNH

Họ tên BN: **NGUYỄN THỊ XUÂN**

Tuổi: **42**

Phái: **Nữ**

Mẫu thử: **SINH THIẾT DÂY THANH**

Ngày nhận mẫu: **5 / 6 / 2018**

Bác sĩ PT: **ThS. BS. PHẠM THỊ VÂN THANH**

Mã số GPB: **KA 510-18**

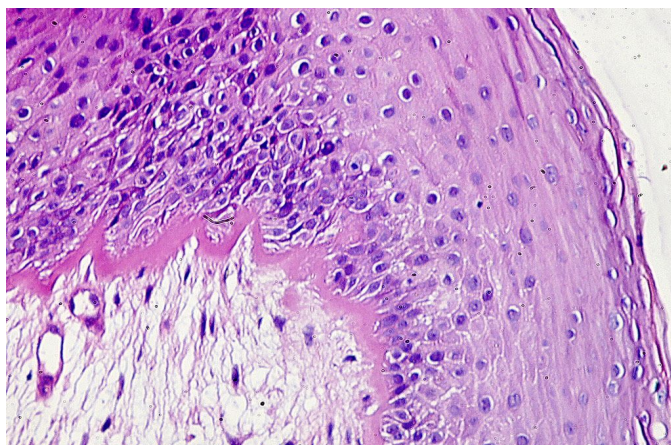
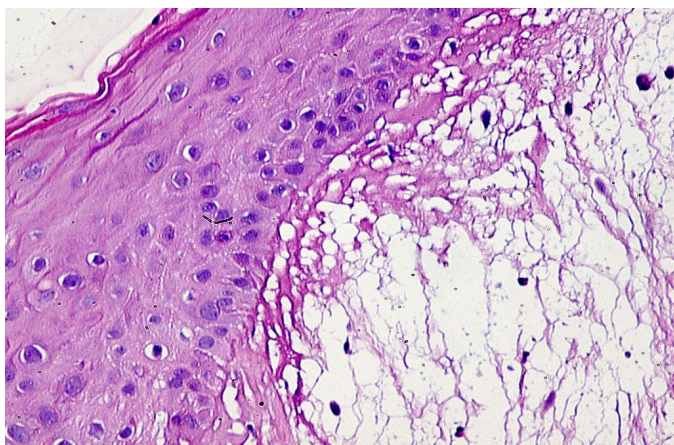
Chẩn đoán LS: **POLYP DÂY THANH TRÁI- VIÊM ĐÓI BÊN**

Đại thể:

Một mảnh mô trắng đục, kích thước 0.15x0.1x0.1cm.
1(1) hết.

Vi thể:

Các mảnh sinh thiết dây thanh có biểu mô gai tăng sinh nhẹ, mô đệm bên dưới tăng sinh mạnh, thoái hóa sợi .



Chẩn đoán GPB:

POLYP DÂY THANH LÀNH TÍNH

Ngày 7 tháng 6 năm 2018

Bác sĩ Tế Bào - Giải Phẫu Bệnh



ThS.BS. ĐỖ ĐÌNH KHANH