

KẾT QUẢ GIẢI PHẪU BỆNH

Họ tên BN: **KIỀU VĂN TÀI**

Tuổi: **43**

Phái: **Nam**

Mẫu thử: **SINH THIẾT DÂY THANH**

Ngày nhận mẫu: **18 / 1 / 2019**

Bác sĩ PT: **ThS. BS. PHẠM THỊ VÂN THANH**

Mã số GPB: **KA 50-19**

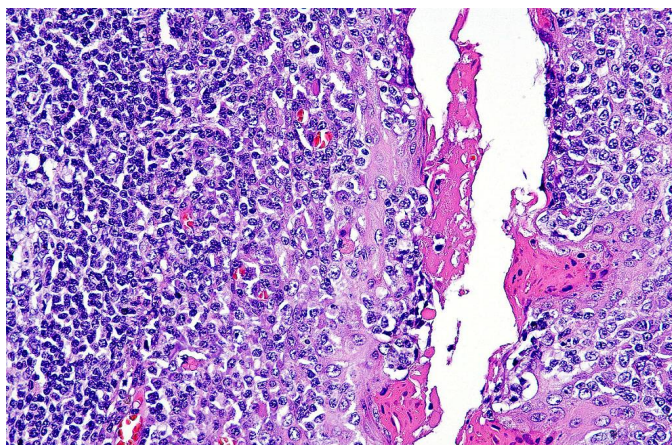
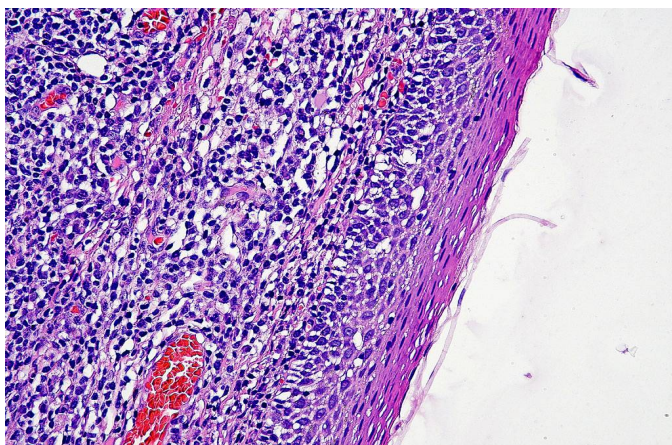
Chẩn đoán LS: **HAI NANG NẤP THANH QUẢN**

Đại thể:

Hai khối mô nâu dạng polyp đường kính lần lượt 0.5 và 1cm.
4(1) hết

Vi thể:

Tổ chức dạng nang với lớp biểu mô lót là biểu mô gai, bao phủ bên ngoài là các lớp mô lymphô với nhiều nang lymphô trưởng thành, ngoài cùng là biểu mô gai, phù hợp nang lymphô-biểu mô lành tính.



Chẩn đoán GPB:

NANG LYMPHÔ - BIỂU MÔ
(LYMPHOEPITHELIAL CYST)

Ngày 20 tháng 1 năm 2019

Bác sĩ Tế Bào - Giải Phẫu Bệnh



ThS.BS. ĐỖ ĐÌNH KHANH