

**KẾT QUẢ GIẢI PHẪU BỆNH**

Họ tên BN: **PHẠM CÔNG ĐỨC**

Tuổi: **39**

Phái: **Nam**

Mẫu thử: **SINH THIẾT DÂY THANH**

Ngày nhận mẫu: **5 / 6 / 2018**

Bác sĩ PT: **ThS. BS. PHẠM THỊ VÂN THANH**

Mã số GPB: **KA 509-18**

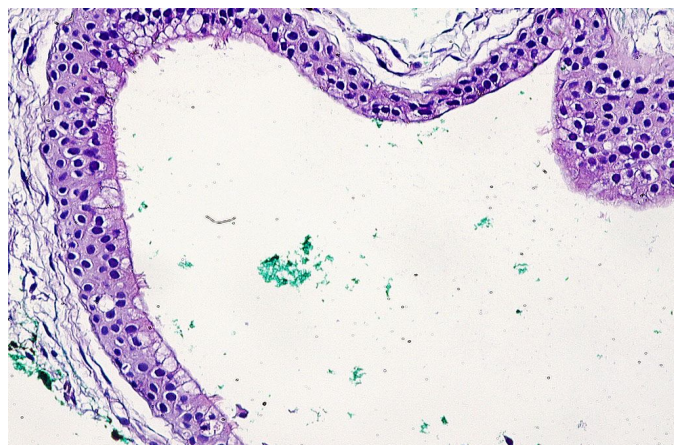
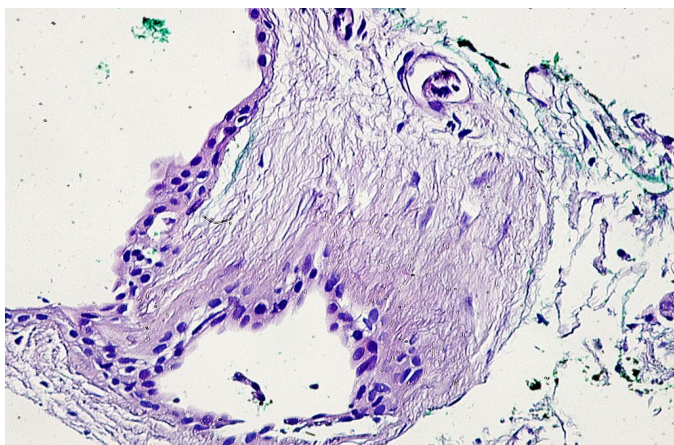
Chẩn đoán LS: **NANG 1/3 GIỮA DÂY THANH TRÁI**

**Đại thể:**

Một mảnh mô trắng đục, kích thước 0.1x0.05x0.05cm.  
1(1) hết.

**Vi thể:**

Các mảnh sinh thiết dây thanh mô đệm bên dưới thoái hóa sợi, vùng nhỏ thoái hóa nang lạnh tính.



**Chẩn đoán GPB:**

**PHÙ HỢP HẠT DÂY THANH, THOÁI HÓA NANG LẠNH TÍNH**

Ngày 7 tháng 6 năm 2018

Bác sĩ Tế Bào - Giải Phẫu Bệnh

Handwritten signature in blue ink.

**ThS.BS. ĐỖ ĐÌNH KHANH**