

KẾT QUẢ GIẢI PHẪU BỆNH

Họ tên BN: **TRƯƠNG THỊ THU**

Tuổi: **40**

Phái: **Nữ**

Mẫu thử: **SINH THIẾT DÂY THANH**

Ngày nhận mẫu: **12 / 1 / 2018**

Bác sĩ PT: **ThS. BS. PHẠM THỊ VÂN THANH**

Mã số GPB: **KA 49-18**

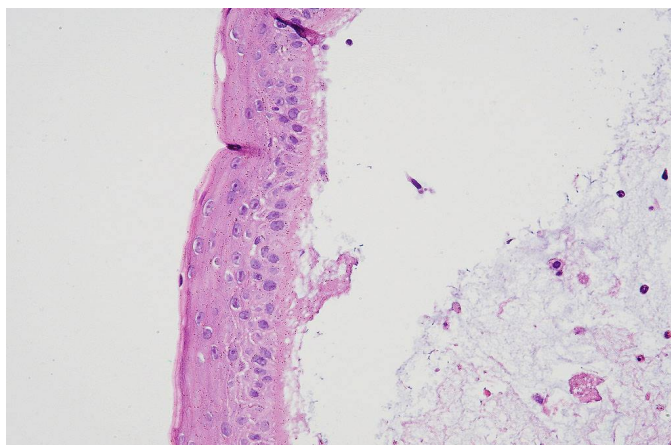
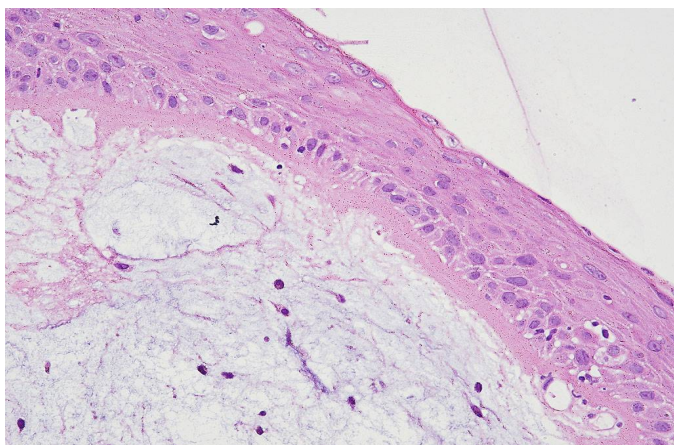
Chẩn đoán LS: **POLYP MÁU DÂY THANH TRÁI VÀ NANG DÂY THANH PHẢI**

Đại thể:

Hai mô vụn màu trắng đục kích thước chung 0.15x0.1x0.1cm.
2(1) hết

Vi thể:

Các mảnh sinh thiết dây thanh có biểu mô gai tăng sinh nhẹ, mô đệm bên dưới thoái hóa sợi phù hợp hạt dây thanh. Vùng nhỏ thoái hóa nang lành tính



Chẩn đoán GPB:

HẠT DÂY THANH, THOÁI HÓA NANG LÀNH TÍNH

Ngày 14 tháng 1 năm 2018

Bác sĩ Tế Bào - Giải Phẫu Bệnh



ThS.BS. ĐỖ ĐÌNH KHANH