

**KẾT QUẢ GIẢI PHẪU BỆNH**

Họ tên BN: **LÊ MINH**

Tuổi: **86**

Phái: **Nam**

Mẫu thử: **SINH THIẾT DÂY THANH**

Ngày nhận mẫu: **4 / 6 / 2018**

Bác sĩ PT: **ThS. BS. PHẠM THỊ VÂN THANH**

Mã số GPB: **KA 497-18**

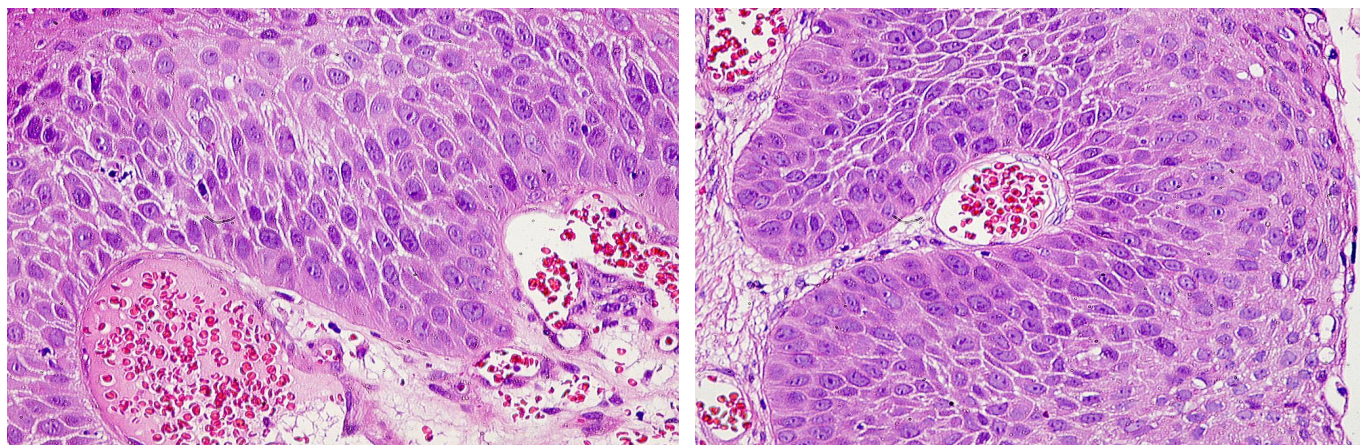
Chẩn đoán LS: **CẮT TRỌN U SÙI TO TRÊN DÂY THANH PHẢI**

**Đại thể:**

Một khối mô nâu sùi đường kính 0.6cm, không rõ chân.  
3(1) hết

**Vi thể:**

Niêm mạc gai dây thanh tăng sinh tạo nhú nhiều, có trực liên kết mạch máu, tổn thương tế bào dạng nhiễm HPV.



**Chẩn đoán GPB:**

**CONDYLOMA SÙI DÂY THANH**

Ngày 6 tháng 6 năm 2018

Bác sĩ Tế Bào - Giải Phẫu Bệnh

**ThS.BS. ĐỖ ĐÌNH KHANH**