

KẾT QUẢ GIẢI PHẪU BỆNH

Họ tên BN: **TRẦN THỊ TUYÊN**

Tuổi: **31** Giới: **Nữ**

Mẫu thử: **SINH THIẾT DÂY THANH**

Ngày nhận mẫu: **4 / 6 / 2018**

Bác sĩ PT: **ThS. BS. PHẠM THỊ VÂN THANH**

Mã số GPB: **KA 495-18**

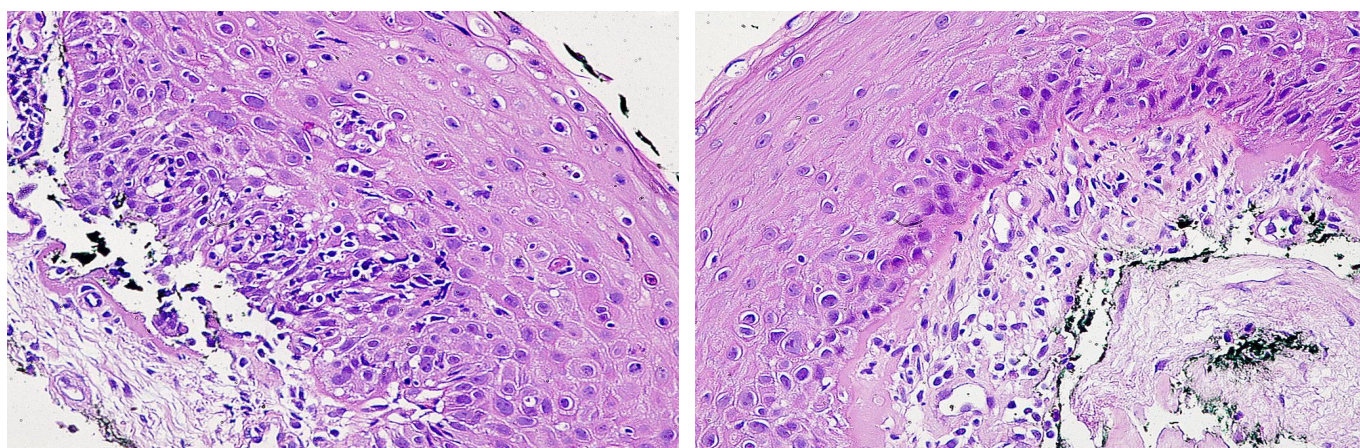
Chẩn đoán LS: **BÓC HẠT 1/3 GIỮA HAI DÂY THANH**

Đại thể:

Một mô vụn màu trắng đục kích thước 0.2x0.15x0.15cm.
1(1) hết

Vi thể:

Các mảnh sinh thiết dây thanh có biểu mô gai tăng sinh nhẹ, mô đệm bên dưới thoái hóa sợi phù hợp hạt dây thanh. Vùng nhỏ viêm bán cấp



Chẩn đoán GPB:

HẠT DÂY THANH LÀNH TÍNH, VIÊM BÁN CẤP

Ngày 6 tháng 6 năm 2018
Bác sĩ Tế Bào - Giải Phẫu Bệnh



ThS.BS. ĐỖ ĐÌNH KHANH