

KẾT QUẢ GIẢI PHẪU BỆNH

Họ tên BN: **ĐỖ THỊ HỒNG TRANH**

Tuổi: **42**

Phái: **Nữ**

Mẫu thử: **SINH THIẾT DÂY THANH**

Ngày nhận mẫu: **4 / 6 / 2018**

Bác sĩ PT: **ThS. BS. PHẠM THỊ VÂN THANH**

Mã số GPB: **KA 492-18**

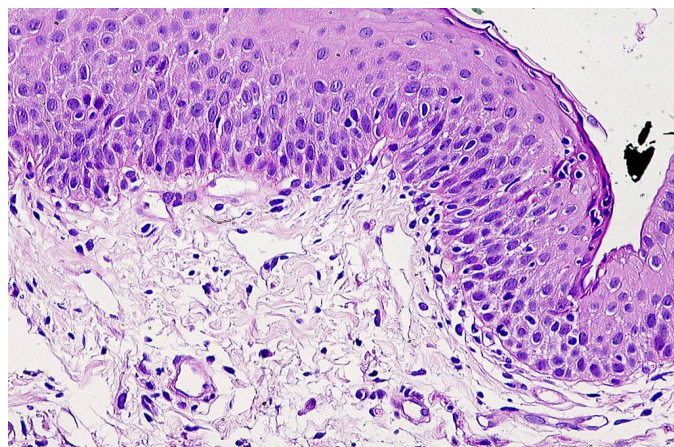
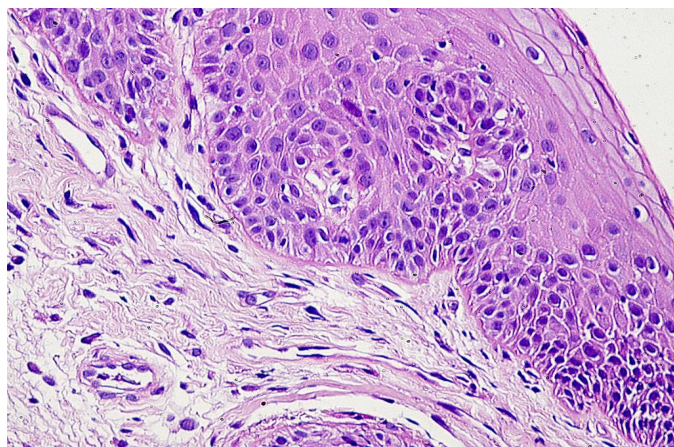
Chẩn đoán LS: **BÓC HẠT TO 1/3 GIỮA HAI DÂY THANH**

Đại thể:

Hai mô vụn màu trắng đục kích thước chung 0.4x0.2x0.2cm.
2(1) hết

Vi thể:

Các mảnh sinh thiết dây thanh có biểu mô gai tăng sinh nhẹ, mô đệm bên dưới thoái hóa sợi.



Chẩn đoán GPB:

HẠT DÂY THANH LẠNH TÍNH.

Ngày 6 tháng 6 năm 2018

Bác sĩ Tế Bào - Giải Phẫu Bệnh



ThS.BS. ĐỖ ĐÌNH KHANH