

KẾT QUẢ GIẢI PHẪU BỆNH

Họ tên BN: **LÊ VĂN CÔNG**

Tuổi: **54**

Phái: **Nam**

Mẫu thử: **SINH THIẾT DÂY THANH PHẢI**

Ngày nhận mẫu: **18 / 1 / 2019**

Bác sĩ PT: **ThS. BS. PHẠM THỊ VÂN THANH**

Mã số GPB: **KA 48-19**

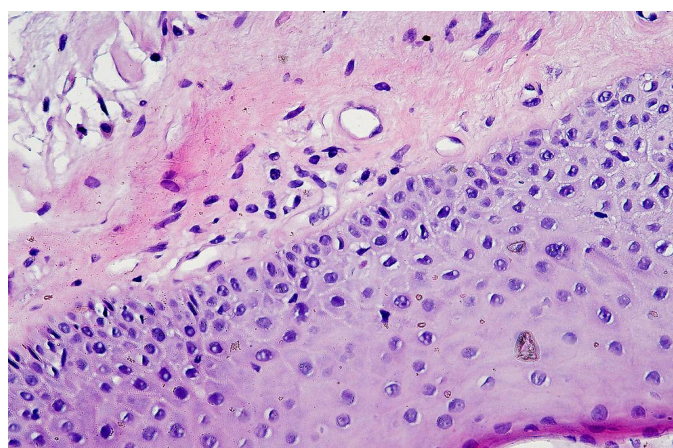
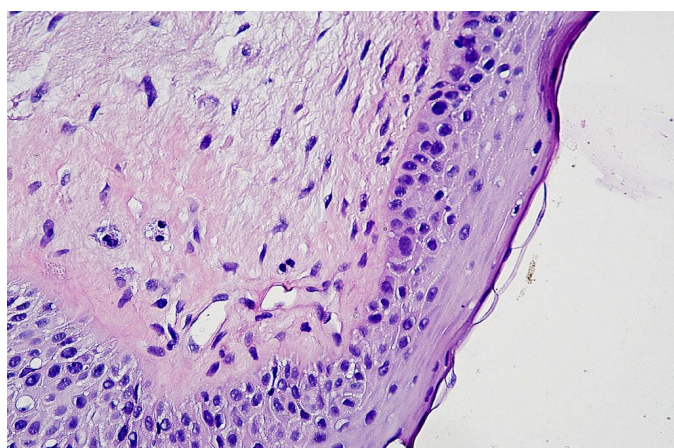
Chẩn đoán LS: **POLYP MÉP TRONG DÂY THANH PHẢI**

Đại thể:

Một mô màu trắng đục kích thước 0.15x0.1x0.1cm.
1(1) hết

Vi thể:

Mảnh sinh thiết dây thanh có biểu mô gai tăng sinh nhẹ, mô đệm bên dưới tăng sinh mạnh, thoái hóa sợi .



Chẩn đoán GPB:

POLYP DÂY THANH LÀNH TÍNH

Ngày 20 tháng 1 năm 2019

Bác sĩ Tế Bào - Giải Phẫu Bệnh

ThS.BS. ĐỖ ĐÌNH KHANH