

KẾT QUẢ GIẢI PHẪU BỆNH

Họ tên BN: **NGUYỄN XUÂN HÙNG**

Tuổi: **46**

Phái: **Nam**

Mẫu thử: **SINH THIẾT DÂY THANH**

Ngày nhận mẫu: **1 / 6 / 2018**

Bác sĩ PT: **ThS. BS. PHẠM THỊ VÂN THANH**

Mã số GPB: **KA 486-18**

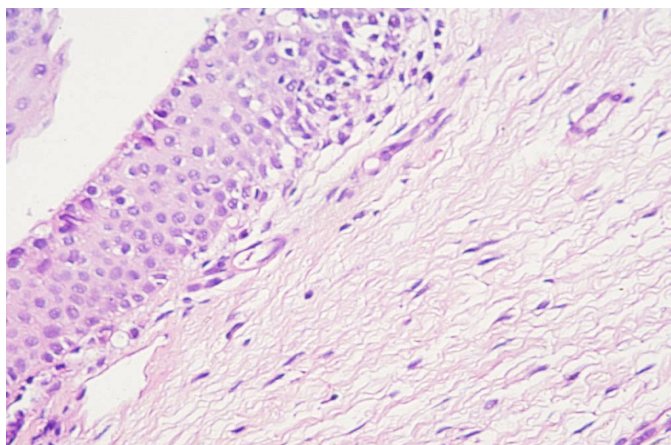
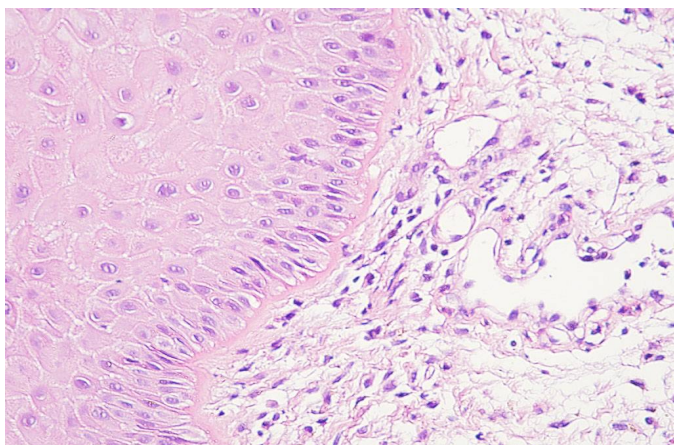
Chẩn đoán LS: **POLYP TO 1/3 GIỮA HAI DÂY THANH**

Đại thể:

Nhiều mô màu trắng đục kích thước chung 0.4x0.4x0.3cm.
M(1) hết

Vi thể:

Các mảnh sinh thiết dây thanh có biểu mô gai tăng sinh nhẹ, mô đệm bên dưới tăng sinh mạnh, thoái hóa sợi .



Chẩn đoán GPB:

POLYP DÂY THANH LÀNH TÍNH

Ngày 2 tháng 6 năm 2018

Bác sĩ Tế Bào - Giải Phẫu Bệnh



ThS.BS. ĐỖ ĐÌNH KHANH