

KẾT QUẢ GIẢI PHẪU BỆNH

Họ tên BN: **TRẦN VĂN TRỊ**

Tuổi: **32**

Phái: **Nam**

Mẫu thử: **SINH THIẾT DÂY THANH**

Ngày nhận mẫu: **15 / 1 / 2019**

Bác sĩ PT: **ThS. BS. PHẠM THỊ VÂN THANH**

Mã số GPB: **KA 47-19**

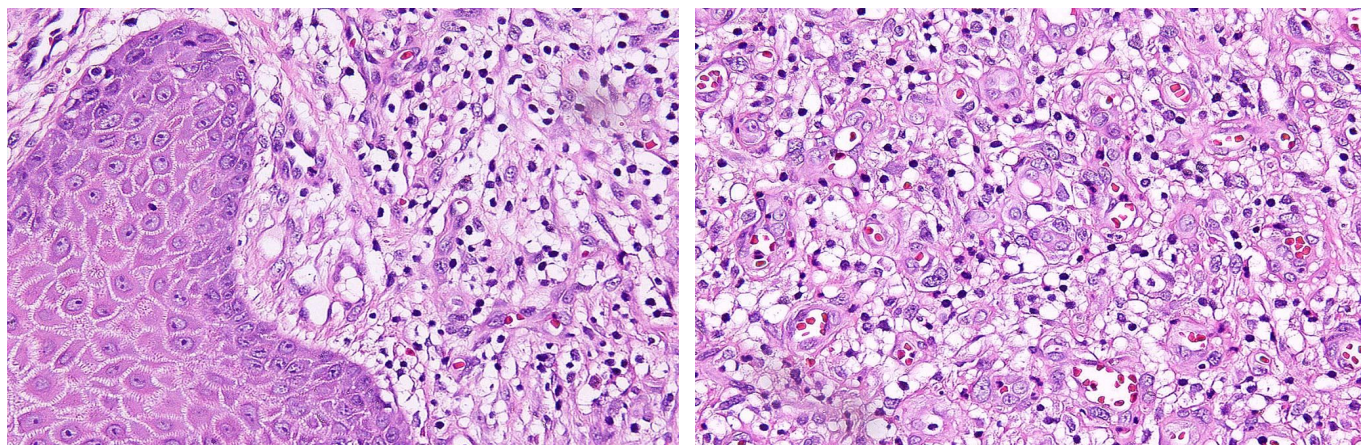
Chẩn đoán LS: **POLYP MÉP SAU DÂY THANH PHẢI**

Đại thể:

Một mảnh mô nâu dạng polyp có cuống ngắn, kích thước 1.5x1.5x1cm, bề mặt gồ nhẹ, bám ít giả mạc, mặt cắt không đồng nhất, vàng nâu.
4(1) hết.

Vi thể:

Các mảnh sinh thiết dây thanh có biểu mô gai tăng sinh nhẹ, mô đệm bên dưới tăng sinh mạnh, thoái hóa sợi .



Chẩn đoán GPB:

POLYP DÂY THANH LÀNH TÍNH

Ngày 17 tháng 1 năm 2019

Bác sĩ Tế Bào - Giải Phẫu Bệnh



ThS.BS. ĐỖ ĐÌNH KHANH