

## **KẾT QUẢ GIẢI PHẪU BỆNH**

Họ tên BN: **THANG BỬU**

Tuổi: **66**

Phái: **Nam**

Mẫu thử: **SINH THIẾT DÂY THANH PHẢI**

Ngày nhận mẫu: **12 / 1 / 2018**

Bác sĩ PT: **ThS. BS. PHẠM THỊ VÂN THANH**

Mã số GPB: **KA 47-18**

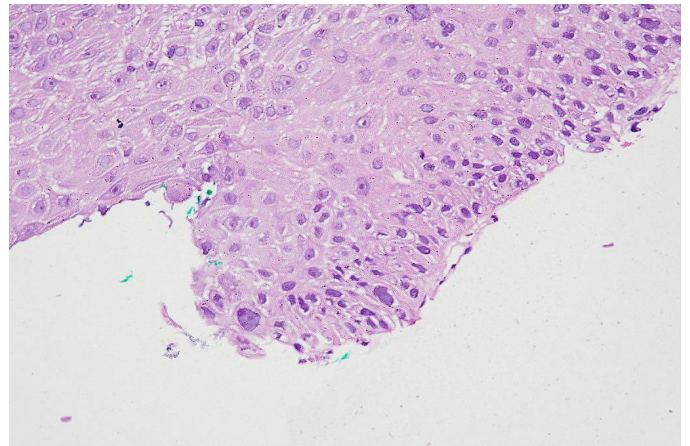
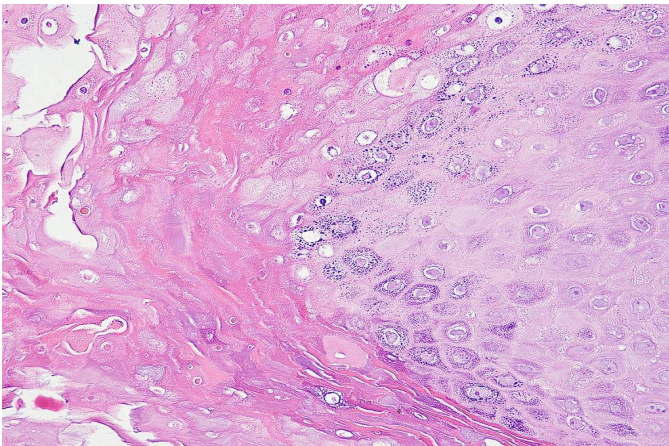
Chẩn đoán LS: **BỐN NỐT GIẢ MẠC TRÊN DÂY THANH PHẢI**

**Đại thể:**

Bốn mô vụn màu trắng đục kích thước chung 0.2x0.2x0.1cm.  
4(1) hết

**Vi thể:**

Mô nhỏ niêm mạc gai dây thanh tăng sinh tạo nhú nhiều gai, rải rác thâm nhập ít tế bào viêm mạn và bán cấp. Có vùng nhân tăng sắc và mất cực tính tế bào gai 1/3 bề dày biểu mô.



**Chẩn đoán GPB:**

**U NHÚ GAI DÂY THANH VỚI VÙNG NHỎ NGHỊCH SẴN GAI ĐỘ NHẸ.**  
**-> ĐỀ NGHỊ THEO DÕI**

Ngày 14 tháng 1 năm 2018

Bác sĩ Tế Bào - Giải Phẫu Bệnh



**ThS.BS. ĐỖ ĐÌNH KHANH**