

KẾT QUẢ GIẢI PHẪU BỆNH

Họ tên BN: **NGUYỄN VĂN QUYỀN**

Tuổi: **46**

Phái: **Nam**

Mẫu thử: **SINH THIẾT DÂY THANH**

Ngày nhận mẫu: **15 / 1 / 2019**

Bác sĩ PT: **ThS. BS. PHẠM THỊ VÂN THANH**

Mã số GPB: **KA 46-19**

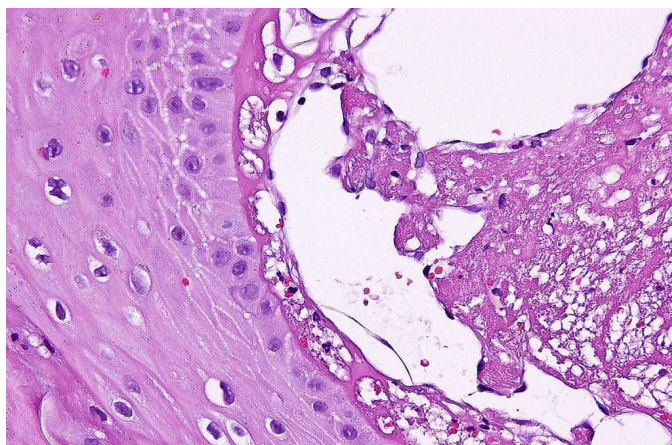
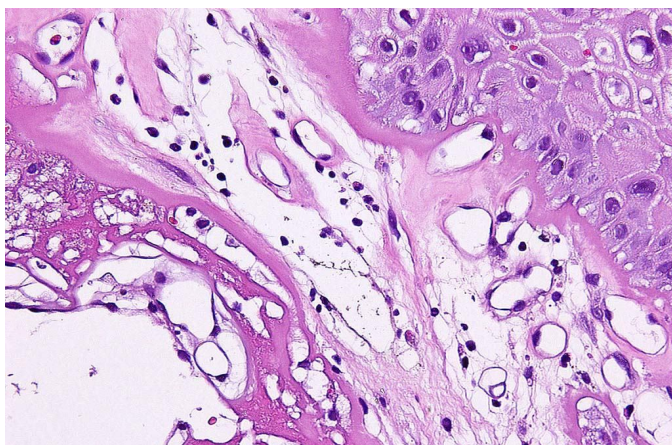
Chẩn đoán LS: **HAI KHỐI U SÙI MÉP TRONG DÂY THANH (P)**

Đại thể:

Hai mô màu trắng đục kích thước chung 0.3x0.2x0.1cm.
2(1) hết

Vi thể:

Các mảnh sinh thiết dây thanh có biểu mô gai tăng sinh nhẹ, mô đệm bên dưới thoái hóa sợi, vùng nhỏ thoái hóa nang lạnh tính.



Chẩn đoán GPB:

HẠT DÂY THANH, THOÁI HÓA NANG LẠNH TÍNH

Ngày 17 tháng 1 năm 2019

Bác sĩ Tế Bào - Giải Phẫu Bệnh

ThS.BS. ĐỖ ĐÌNH KHANH