

## **KẾT QUẢ GIẢI PHẪU BỆNH**

Họ tên BN: **BÙI THỊ THÙY LOAN**

Tuổi: **38**

Phái: **Nữ**

Mẫu thử: **SINH THIẾT DÂY THANH**

Ngày nhận mẫu: **12 / 1 / 2018**

Bác sĩ PT: **ThS. BS. PHẠM THỊ VÂN THANH**

Mã số GPB: **KA 46-18**

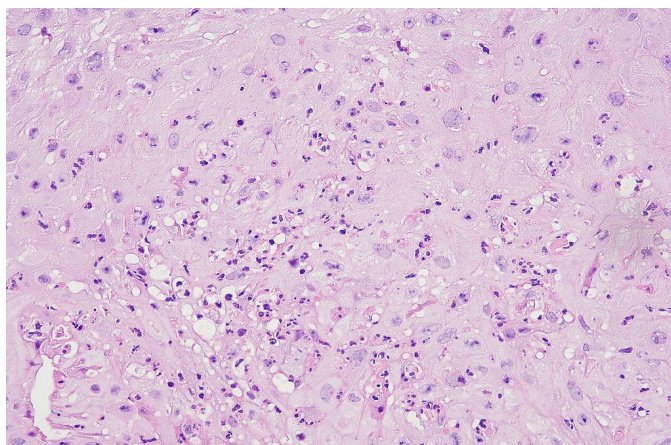
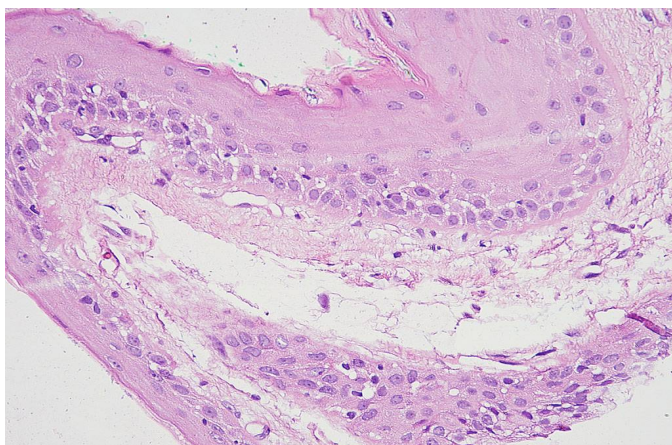
Chẩn đoán LS: **POLYP 1/3 GIỮA HAI DÂY THANH**

### **Đại thể:**

Hai mô vụn màu trắng đục kích thước chung 0.2x0.1x0.1cm.  
2(1) hết

### **Vi thể:**

Các mảnh sinh thiết dây thanh có biểu mô gai tăng sinh nhẹ, mô đệm bên dưới thoái hóa sợi phù hợp hạt dây thanh. Vùng nhỏ thoái hóa nang lành tính, có vùng thâm nhập tế bào viêm cấp tính và mạn tính



### **Chẩn đoán GPB:**

**HẠT DÂY THANH, THOÁI HÓA NANG LÀNH TÍNH, VIÊM BÁN CẤP**

Ngày 14 tháng 1 năm 2018

Bác sĩ Tế Bào - Giải Phẫu Bệnh



**ThS.BS. ĐỖ ĐÌNH KHANH**