

**KẾT QUẢ GIẢI PHẪU BỆNH**

Họ tên BN: **NGUYỄN NGỌC VÂN TÂM**

Tuổi: **39**

Phái: **Nữ**

Mẫu thử: **SINH THIẾT DÂY THANH**

Ngày nhận mẫu: **25 / 5 / 2018**

Bác sĩ PT: **ThS. BS. PHẠM THỊ VÂN THANH**

Mã số GPB: **KA 467-18**

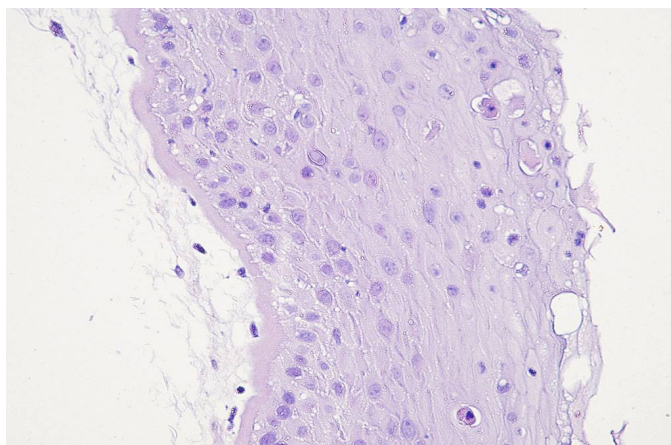
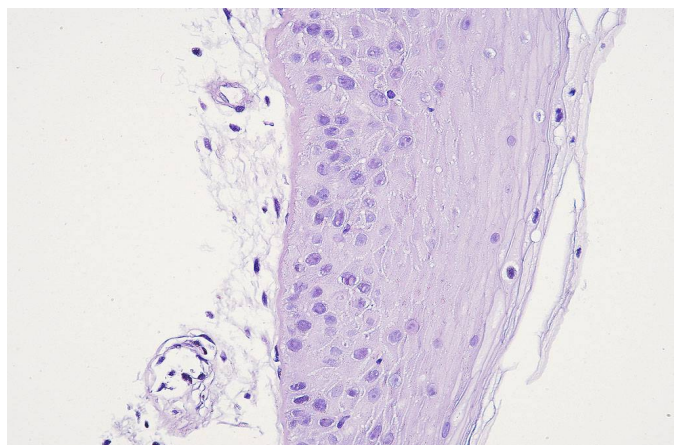
Chẩn đoán LS: **HẠT 1/3 GIỮA HAI DÂY THANH**

**Đại thể:**

Hai mô vụn màu trắng đục kích thước chung 0.2x0.1x0.1cm.  
2(1) hết

**Vi thể:**

Các mảnh sinh thiết dây thanh có biểu mô gai tăng sinh nhẹ, mô đệm bên dưới thoái hóa sợi, vùng nhỏ thoái hóa nang lạnh tính.



**Chẩn đoán GPB:**

**HẠT DÂY THANH, THOÁI HÓA NANG LẠNH TÍNH**

Ngày 27 tháng 5 năm 2018

Bác sĩ Tế Bào - Giải Phẫu Bệnh



**ThS.BS. ĐỖ ĐÌNH KHANH**