

KẾT QUẢ GIẢI PHẪU BỆNH

Họ tên BN: **ĐỖ THỊ THU HUYỀN**

Tuổi: **32**

Phái: **Nữ**

Mẫu thử: **SINH THIẾT DÂY THANH TRÁI**

Ngày nhận mẫu: **25 / 5 / 2018**

Bác sĩ PT: **ThS. BS. PHẠM THỊ VÂN THANH**

Mã số GPB: **KA 464-18**

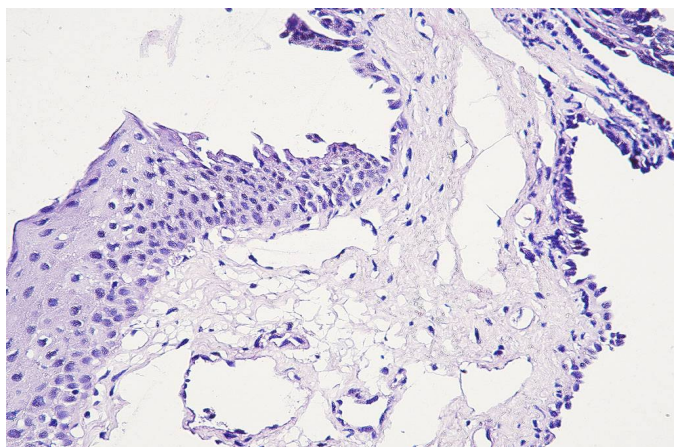
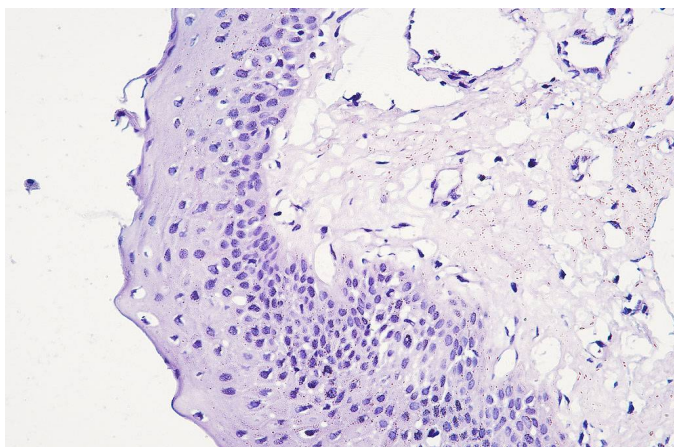
Chẩn đoán LS: **NANG TO 1/3 GIỮA DÂY THANH TRÁI**

Đại thể:

Một mô màu trắng đục kích thước 0.15x0.1x0.1cm.
1(1) hết

Vi thể:

Mảnh sinh thiết dây thanh có biểu mô gai tăng sinh nhẹ, mô đệm bên dưới thoái hóa sợi, vùng nhỏ thoái hóa nang lạnh tính.



Chẩn đoán GPB:

HẠT DÂY THANH, THOÁI HÓA NANG LẠNH TÍNH

Ngày 27 tháng 5 năm 2018

Bác sĩ Tế Bào - Giải Phẫu Bệnh



ThS.BS. ĐỖ ĐÌNH KHANH