

## **KẾT QUẢ GIẢI PHẪU BỆNH**

Họ tên BN: **NGUYỄN THỊ THANH SANG**

Tuổi: **60**

Phái: **Nữ**

Mẫu thử: **SINH THIẾT DÂY THANH**

Ngày nhận mẫu: **22 / 5 / 2018**

Bác sĩ PT: **ThS. BS. PHẠM THỊ VÂN THANH**

Mã số GPB: **KA 455-18**

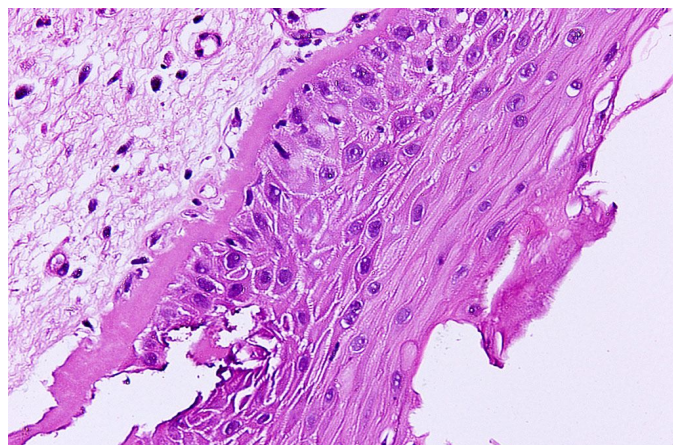
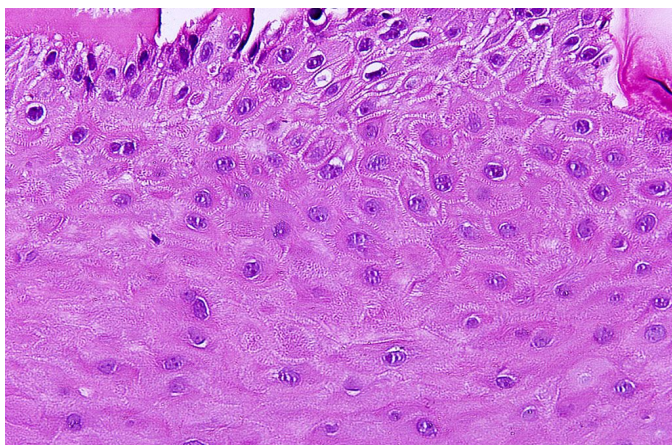
Chẩn đoán LS: **HẠT TO 1/3 GIỮA HAI DÂY THANH**

### **Đại thể:**

Ba mô vụn màu trắng đục kích thước chung 0.3x0.2x0.1cm.  
3(1) hết

### **Vi thể:**

Các mảnh sinh thiết dây thanh có biểu mô gai tăng sinh nhẹ, mô đệm bên dưới thoái hóa sợi.



### **Chẩn đoán GPB:**

**HẠT DÂY THANH LÀNH TÍNH.**

Ngày 24 tháng 5 năm 2018

Bác sĩ Tế Bào - Giải Phẫu Bệnh



**ThS.BS. ĐỖ ĐÌNH KHANH**