

**KẾT QUẢ GIẢI PHẪU BỆNH**

Họ tên BN: **BÙI VĂN HÙNG**

Tuổi: **40**

Phái: **Nam**

Mẫu thử: **SINH THIẾT DÂY THANH TRÁI**

Ngày nhận mẫu: **11 / 5 / 2018**

Bác sĩ PT: **ThS. BS. PHẠM THỊ VÂN THANH**

Mã số GPB: **KA 420-18**

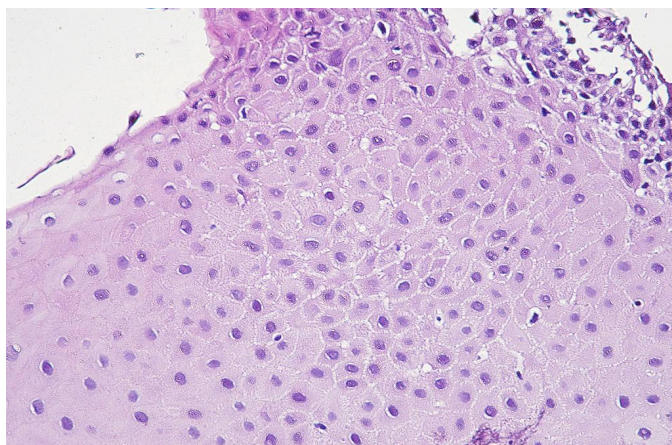
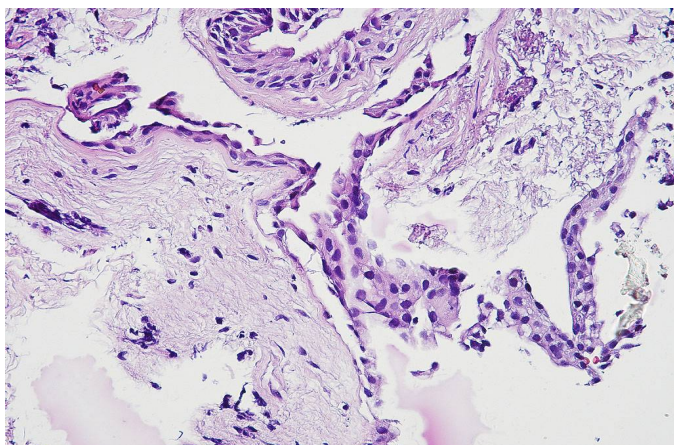
Chẩn đoán LS: **NANG MÉP TRONG DÂY THANH TRÁI**

**Đại thể:**

Một mô màu trắng đục rất nhỏ kích thước 0.1x0.05x0.05cm.  
1(1) hết

**Vi thể:**

Các mảnh sinh thiết dây thanh có biểu mô gai tăng sinh nhẹ, mô đệm bên dưới thoái hóa sợi, vùng nhỏ thoái hóa nang lạnh tính, kèm thâm nhập tế bào viêm cấp tính.



**Chẩn đoán GPB:**

**HẠT DÂY THANH, THOÁI HÓA NANG LẠNH TÍNH**

Ngày 12 tháng 5 năm 2018

Bác sĩ Tế Bào - Giải Phẫu Bệnh



**ThS.BS. ĐỖ ĐÌNH KHANH**