

KẾT QUẢ GIẢI PHẪU BỆNH

Họ tên BN: **NGUYỄN THỊ THU HÀ**

Tuổi: **32**

Phái: **Nữ**

Mẫu thử: **SINH THIẾT DÂY THANH**

Ngày nhận mẫu: **9 / 5 / 2018**

Bác sĩ PT: **ThS. BS. PHẠM THỊ VÂN THANH**

Mã số GPB: **KA 403-18**

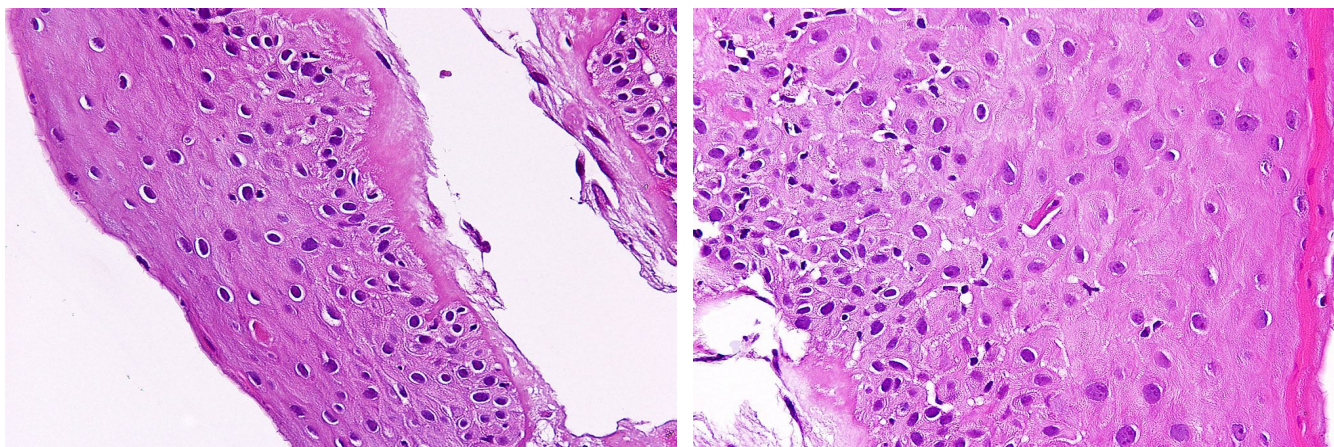
Chẩn đoán LS: **BÓC HẠT 1/3 GIỮA HAI DÂY THANH**

Đại thể:

Ba mô vụn màu trắng đục kích thước chung 0.2x0.15x0.1cm.
3(1) hết

Vi thể:

Các mảnh sinh thiết dây thanh có biểu mô gai tăng sinh nhẹ, mô đệm bên dưới thoái hóa sợi.



Chẩn đoán GPB:

HẠT DÂY THANH LÀNH TÍNH.

Ngày 10 tháng 5 năm 2018

Bác sĩ Tế Bào - Giải Phẫu Bệnh

ThS.BS. ĐỖ ĐÌNH KHANH