

KẾT QUẢ GIẢI PHẪU BỆNH

Họ tên BN: **ĐOÀN HỮU NGHĨA**

Tuổi: **57**

Phái: **Nam**

Mẫu thử: **SINH THIẾT DÂY THANH**

Ngày nhận mẫu: **3 / 5 / 2018**

Bác sĩ PT: **ThS. BS. PHẠM THỊ VÂN THANH**

Mã số GPB: **KA 392-18**

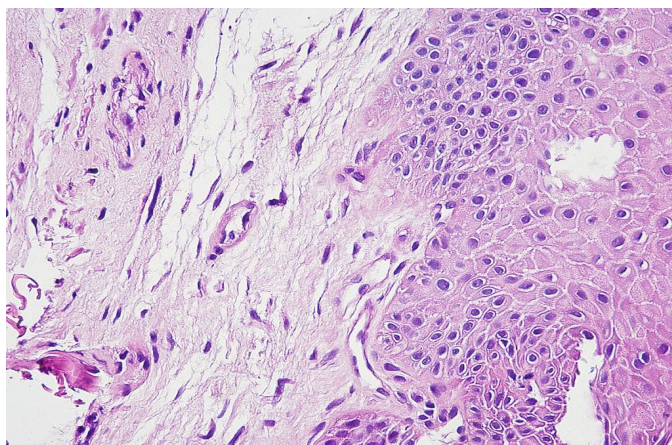
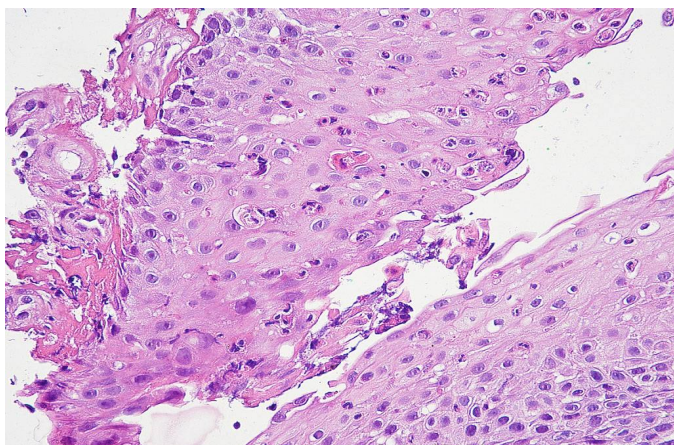
Chẩn đoán LS: **HAI KHỐI 1/3 GIỮA HAI DÂY THANH**

Đại thể:

Ba mô vụn màu trắng đục kích thước chung 0.2x0.2x0.15cm.
3(1) hết

Vi thể:

Các mảnh sinh thiết dây thanh có biểu mô gai tăng sinh nhẹ, mô đệm bên dưới thoái hóa sợi phù hợp hạt dây thanh, thâm nhập tế bào viêm bán cấp



Chẩn đoán GPB:

HẠT DÂY THANH LÀNH TÍNH, VIÊM BÁN CẤP

Ngày 5 tháng 5 năm 2018

Bác sĩ Tế Bào - Giải Phẫu Bệnh



ThS.BS. ĐỖ ĐÌNH KHANH