

KẾT QUẢ GIẢI PHẪU BỆNH

Họ tên BN: LƯU BÍCH PHỤNG

Tuổi: 41

Phái: Nữ

Mẫu thử: SINH THIẾT DÂY THANH

Ngày nhận mẫu: 3 / 5 / 2018

Bác sĩ PT: ThS. BS. PHẠM THỊ VÂN THANH

Mã số GPB: **KA 389-18**

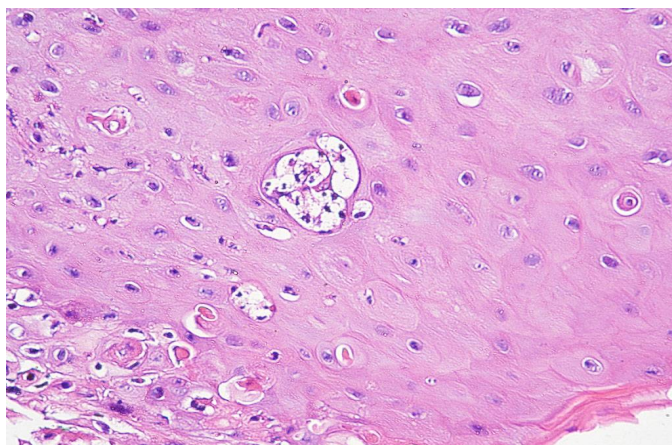
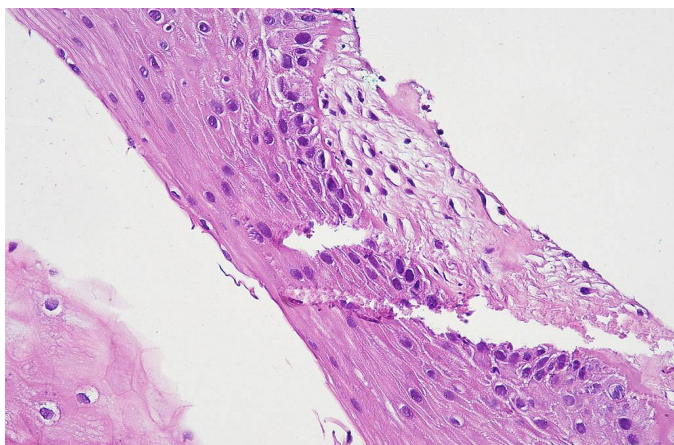
Chẩn đoán LS: HẠT TO 1/3 GIỮA HAI DÂY THANH

Đại thể:

Một mô vụn màu trắng đục kích thước 0.3x0.2x0.1cm.
1(1) hết

Vi thể:

Mảnh niêm mạc gai dây thanh tăng sinh tạo nhú gai, rải rác thẩm nhập ít tế bào viêm mạn và bán cấp, không nghịch sản biểu mô gai. Mảnh nhỏ có thoái hóa mô đệm phù hợp hạt dây thanh.



Chẩn đoán GPB:

TĂNG SINH NHÚ GAI+ HẠT DÂY THANH LÀNH TÍNH, KHÔNG NGHỊCH SẢN

Ngày 5 tháng 5 năm 2018

Bác sĩ Tế Bào - Giải Phẫu Bệnh



ThS.BS. ĐỖ ĐÌNH KHANH