

KẾT QUẢ GIẢI PHẪU BỆNH

Họ tên BN: **LÊ ĐĂNG QUANG**

Tuổi: **50**

Phái: **Nam**

Mẫu thử: **SINH THIẾT DÂY THANH**

Ngày nhận mẫu: **14 / 1 / 2019**

Bác sĩ PT: **ThS. BS. PHẠM THỊ VÂN THANH**

Mã số GPB: **KA 36-19**

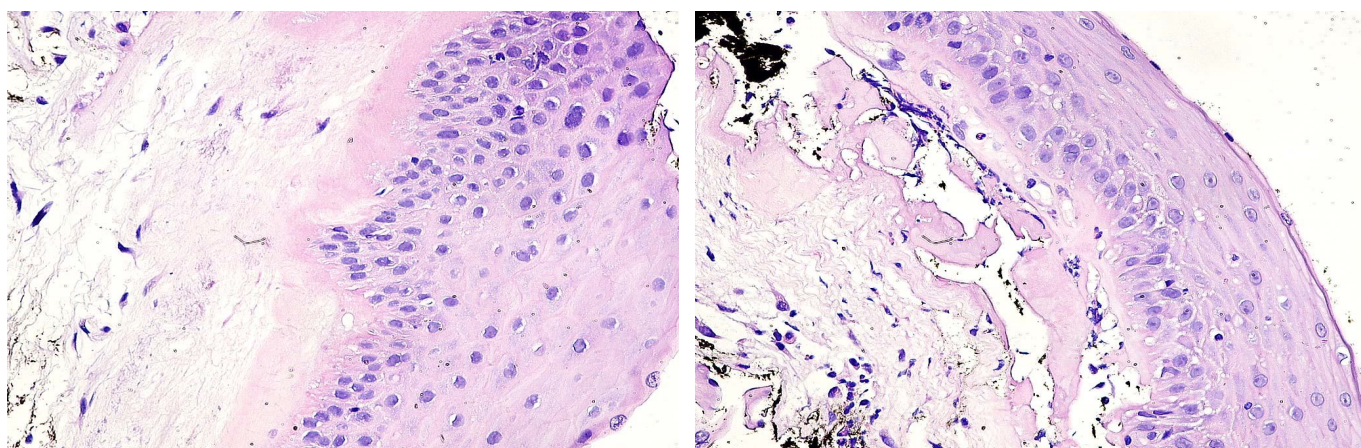
Chẩn đoán LS: **BÓC NANG 1/3 GIỮA DÂY THANH TRÁI**

Đại thể:

Một mô màu trắng đục đường kính 0.1cm.
1(1) hết

Vi thể:

Các mảnh sinh thiết dây thanh có biểu mô gai tăng sinh nhẹ, mô đệm bên dưới thoái hóa sợi, vùng nhỏ thoái hóa nang lạnh tính.



Chẩn đoán GPB:

HẠT DÂY THANH, THOÁI HÓA NANG LẠNH TÍNH

Ngày 15 tháng 1 năm 2019

Bác sĩ Tế Bào - Giải Phẫu Bệnh

ThS.BS. ĐỖ ĐÌNH KHANH