

KẾT QUẢ GIẢI PHẪU BỆNH

Họ tên BN: **NGUYỄN THỊ NĂM**

Tuổi: **59**

Phái: **Nữ**

Mẫu thử: **SINH THIẾT DÂY THANH**

Ngày nhận mẫu: **23 / 4 / 2018**

Bác sĩ PT: **ThS. BS. PHẠM THỊ VÂN THANH**

Mã số GPB: **KA 366-18**

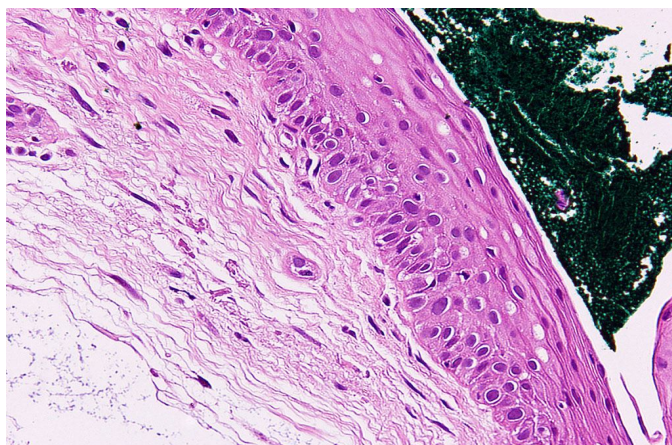
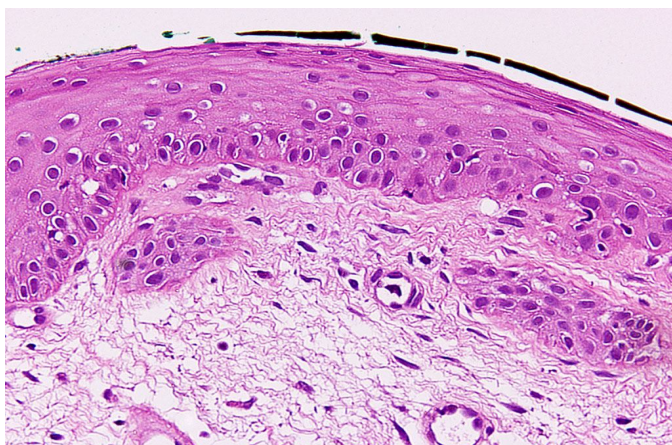
Chẩn đoán LS: **BÓC NANG MÉP TRONG DÂY THANH PHẢI**

Đại thể:

Một mô màu trắng đục đường kính 0.15cm.
1(1) hết

Vi thể:

Các mảnh sinh thiết dây thanh có biểu mô gai tăng sinh nhẹ, mô đệm bên dưới thoái hóa sợi, vùng nhỏ thoái hóa nang lạnh tính, kèm thâm nhập tế bào viêm cấp tính.



Chẩn đoán GPB:

HẠT DÂY THANH, THOÁI HÓA NANG LẠNH TÍNH

Ngày 24 tháng 4 năm 2018

Bác sĩ Tế Bào - Giải Phẫu Bệnh



ThS.BS. ĐỖ ĐÌNH KHANH