

KẾT QUẢ GIẢI PHẪU BỆNH

Họ tên BN: **TRƯƠNG VĂN KÍCH**

Tuổi: **68**

Phái: **Nam**

Mẫu thử: **SINH THIẾT DÂY THANH**

Ngày nhận mẫu: **10 / 1 / 2018**

Bác sĩ PT: **ThS. BS. PHẠM THỊ VÂN THANH**

Mã số GPB: **KA 35-18**

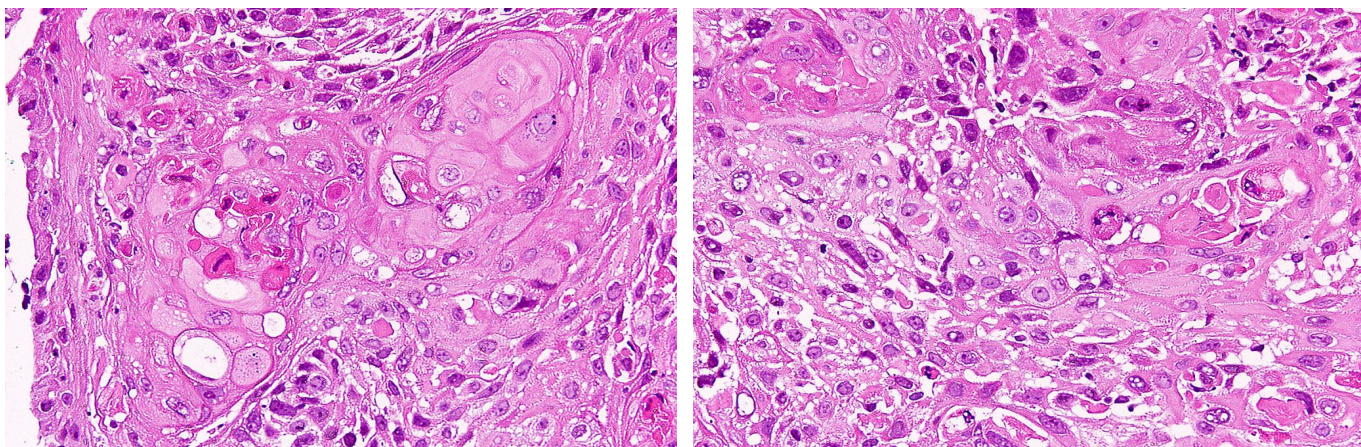
Chẩn đoán LS: **KHỐI CỨNG CHẮC DÂY THANH TRÁI (CHƯA LOẠI TRỪ K)**

Đại thể:

Vài mảnh mô nâu, kích thước chung 0.4x0.4x0.2cm.
M(1) hết.

Vi thể:

Các mảnh niêm mạc gai dây thanh tăng sinh nhiều nhú gai với hiện diện nhiều tế bào nhân to, tăng sắc, có nơi hiện diện cầu sừng non, các tế bào còn cầu liên bào rõ, xâm lấn.



Chẩn đoán GPB:

PHÙ HỢP CARCINÔM TẾ BÀO GAI BIỆT HÓA TỐT, XÂM LẤN.

Ngày 11 tháng 1 năm 2018

Bác sĩ Tế Bào - Giải Phẫu Bệnh



ThS.BS. ĐỖ ĐÌNH KHANH