

KẾT QUẢ GIẢI PHẪU BỆNH

Họ tên BN: **PHAN XUÂN HIỆP**

Tuổi: **52**

Phái: **Nam**

Mẫu thử: **SINH THIẾT DÂY THANH TRÁI**

Ngày nhận mẫu: **19 / 4 / 2018**

Bác sĩ PT: **ThS. BS. PHẠM THỊ VÂN THANH**

Mã số GPB: **KA 359-18**

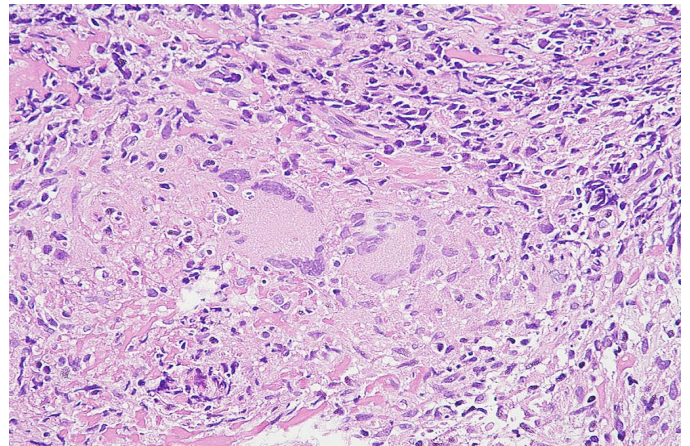
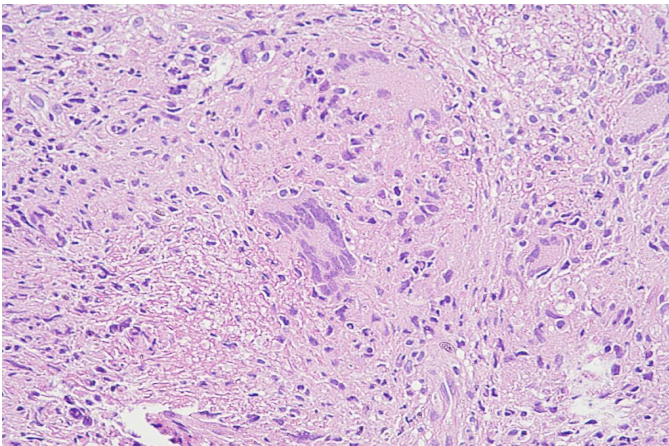
Chẩn đoán LS: **LAO HOẶC K NIÊM MẠC DÂY THANH TRÁI**

Đại thể:

Bốn mô màu trắng đục kích thước chung 0.3x0.3x0.2cm.
4(1) hết

Vi thể:

Mảnh vụn niêm mạc gai dây thanh với mô đệm thâm nhập tế bào viêm mạn tính, có vùng viêm hạt, hoại tử dạng bã đậu, hiện diện các tế bào dạng biểu mô và đại bào Langhans.



Chẩn đoán GPB:

LAO DÂY THANH

Ngày 21 tháng 4 năm 2018

Bác sĩ Tế Bào - Giải Phẫu Bệnh



ThS.BS. ĐỖ ĐÌNH KHANH