

KẾT QUẢ GIẢI PHẪU BỆNH

Họ tên BN: **VÕ THỊ HỖ**

Tuổi: **57**

Phái: **Nữ**

Mẫu thử: **SINH THIẾT DÂY THANH**

Ngày nhận mẫu: **19 / 4 / 2018**

Bác sĩ PT: **ThS. BS. PHẠM THỊ VÂN THANH**

Mã số GPB: **KA 356-18**

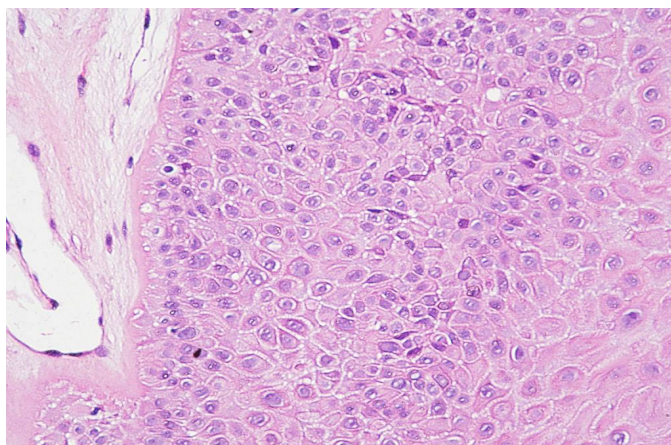
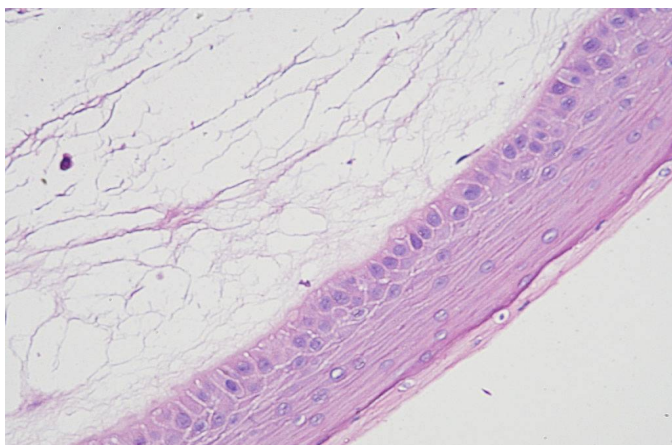
Chẩn đoán LS: **GIẢ MẠC TRÊN HAI DÂY THANH**

Đại thể:

Hai mô vụn màu trắng đục kích thước chung 0.2x0.2x0.1cm.
2(1) hết

Vi thể:

Mô nhỏ niêm mạc gai dây thanh tăng sinh tạo nhú gai, rải rác thấm nhập ít tế bào viêm mạn và bán cấp, không nghịch sản biểu mô gai. Một mảnh có thoái hóa mô đệm phù hợp hạt dây thanh.



Chẩn đoán GPB:

TĂNG SINH NHÚ GAI+ HẠT DÂY THANH LÀNH TÍNH, KHÔNG NGHỊCH SẢN

Ngày 21 tháng 4 năm 2018

Bác sĩ Tế Bào - Giải Phẫu Bệnh



ThS.BS. ĐỖ ĐÌNH KHANH