

**KẾT QUẢ GIẢI PHẪU BỆNH**

Họ tên BN: **NGUYỄN THỊ THANH**

Tuổi: **42**

Phái: **Nữ**

Mẫu thử: **SINH THIẾT DÂY THANH**

Ngày nhận mẫu: **18 / 4 / 2018**

Bác sĩ PT: **ThS. BS. PHẠM THỊ VÂN THANH**

Mã số GPB: **KA 351-18**

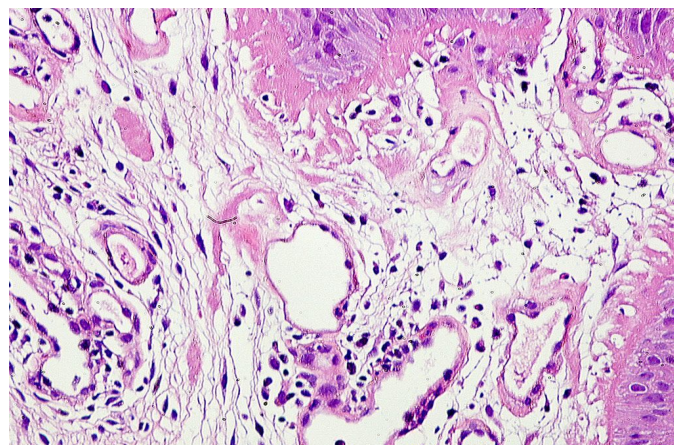
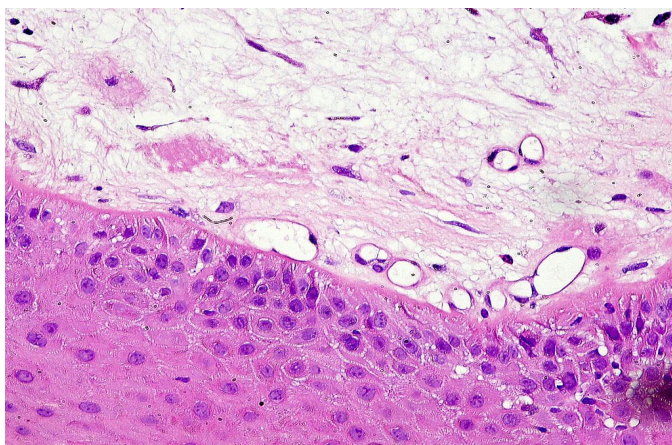
Chẩn đoán LS: **HẠT 1/3 GIỮA HAI DÂY THANH**

**Đại thể:**

Hai mô vụn màu trắng đục kích thước chung 0.2x0.15x0.1cm.  
2(1) hết

**Vi thể:**

Các mảnh sinh thiết dây thanh có biểu mô gai tăng sinh nhẹ, mô đệm bên dưới thoái hóa sợi phù hợp hạt dây thanh. Vùng nhỏ viêm bán cấp



**Chẩn đoán GPB:**

**HẠT DÂY THANH LẠNH TÍNH, VIÊM BÁN CẤP**

Ngày 19 tháng 4 năm 2018

Bác sĩ Tế Bào - Giải Phẫu Bệnh

**ThS.BS. ĐỖ ĐÌNH KHANH**