

KẾT QUẢ GIẢI PHẪU BỆNH

Họ tên BN: **ĐẶNG THỊ KHUYÊN**

Tuổi: **32**

Phái: **Nữ**

Mẫu thử: **SINH THIẾT DÂY THANH**

Ngày nhận mẫu: **16 / 4 / 2018**

Bác sĩ PT: **ThS. BS. PHẠM THỊ VÂN THANH**

Mã số GPB: **KA 341-18**

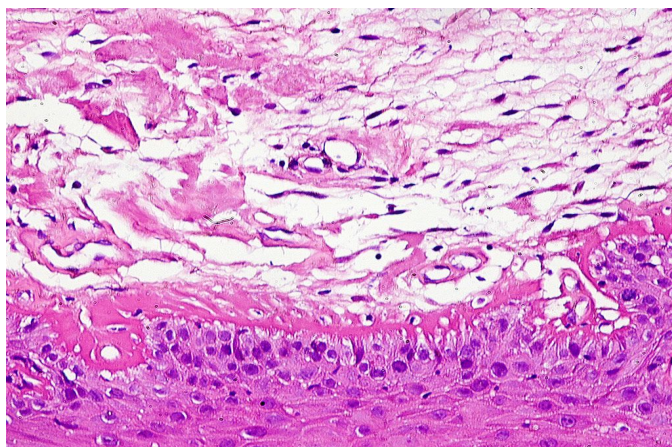
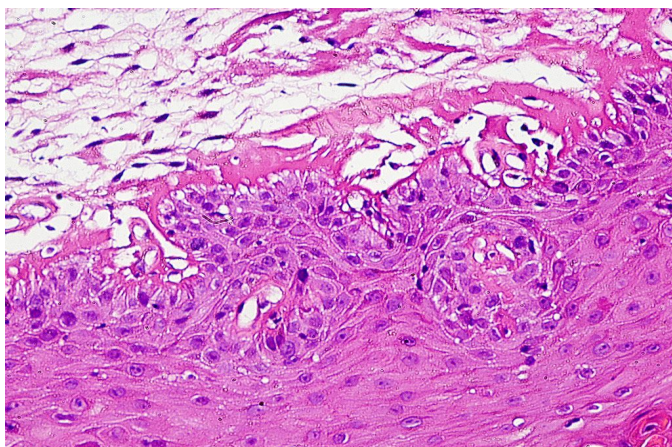
Chẩn đoán LS: **BÓC NANG 1/3 GIỮA HAI DÂY THANH**

Đại thể:

Một mô màu trắng đục đường kính 0.2cm.
1(1) hết

Vi thể:

Các mảnh sinh thiết dây thanh có biểu mô gai tăng sinh nhẹ, mô đệm bên dưới thoái hóa sợi, vùng nhỏ thoái hóa nang lạnh tính, kèm thâm nhập tế bào viêm cấp tính.



Chẩn đoán GPB:

HẠT DÂY THANH, THOÁI HÓA NANG LẠNH TÍNH

Ngày 17 tháng 4 năm 2018

Bác sĩ Tế Bào - Giải Phẫu Bệnh



ThS.BS. ĐỖ ĐÌNH KHANH