

KẾT QUẢ GIẢI PHẪU BỆNH

Họ tên BN: **TRẦN XUÂN BẢO**

Tuổi: **82**

Phái: **Nam**

Mẫu thử: **SINH THIẾT DÂY THANH**

Ngày nhận mẫu: **16 / 4 / 2018**

Bác sĩ PT: **ThS. BS. PHẠM THỊ VÂN THANH**

Mã số GPB: **KA 338-18**

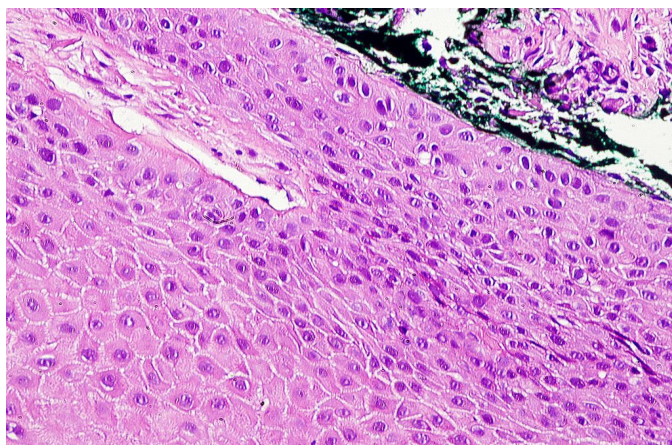
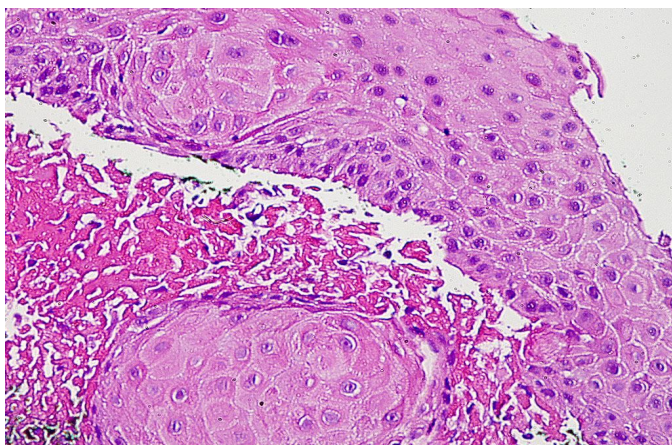
Chẩn đoán LS: **BÓC KHỐI SÙI TRÊN DÂY THANH TRÁI**

Đại thể:

Ba mô màu trắng đục kích thước chung 0.3x0.3x0.2cm.
3(1) hết

Vi thể:

Các mảnh niêm mạc gai dây thanh tăng sinh tạo nhú gai, rải rác thấm nhập ít tế bào viêm mạn tính, không nghịch sản biểu mô gai.



Chẩn đoán GPB:

TĂNG SINH NHÚ GAI DÂY THANH, KHÔNG NGHỊCH SẢN.

Ngày 17 tháng 4 năm 2018

Bác sĩ Tế Bào - Giải Phẫu Bệnh



ThS.BS. ĐỖ ĐÌNH KHANH