

## **KẾT QUẢ GIẢI PHẪU BỆNH**

Họ tên BN: **BÙI HỮU HIỆP**

Tuổi: **37**

Phái: **Nam**

Mẫu thử: **SINH THIẾT DÂY THANH TRÁI**

Ngày nhận mẫu: **13 / 4 / 2018**

Bác sĩ PT: **ThS. BS. PHẠM THỊ VÂN THANH**

Mã số GPB: **KA 329-18**

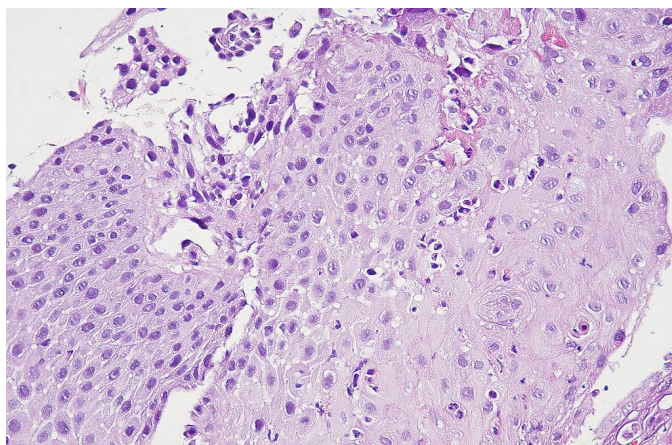
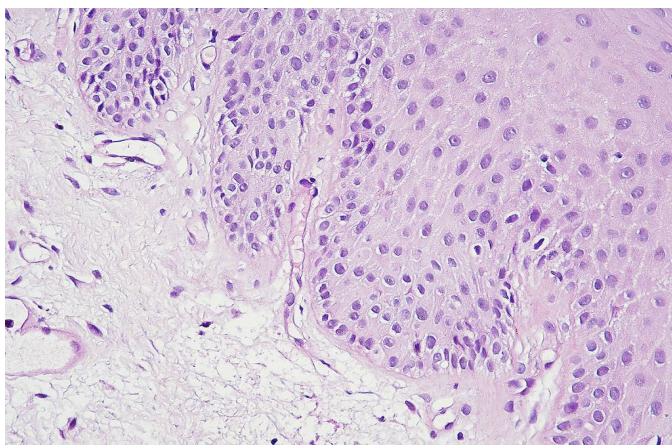
Chẩn đoán LS: **GIẢ MẠC MÉP SAU DÂY THANH TRÁI/TD GERD**

### **Đại thể:**

Bốn mô màu trắng đục kích thước chung 0.2x0.1x0.1cm.  
4(1) hết

### **Vi thể:**

Mô nhỏ niêm mạc gai dây thanh tăng sinh tạo nhú gai, rải rác thấm nhập ít tế bào viêm mạn và bán cấp, không nghịch sản biểu mô gai. Một mảnh có thoái hóa mô đệm phù hợp hạt dây thanh.



### **Chẩn đoán GPB:**

**TĂNG SINH NHÚ GAI+ HẠT DÂY THANH LÀNH TÍNH, KHÔNG NGHỊCH SẢN**

Ngày 14 tháng 4 năm 2018

Bác sĩ Tế Bào - Giải Phẫu Bệnh



**ThS.BS. ĐỖ ĐÌNH KHANH**